Epstein-Barr Virus

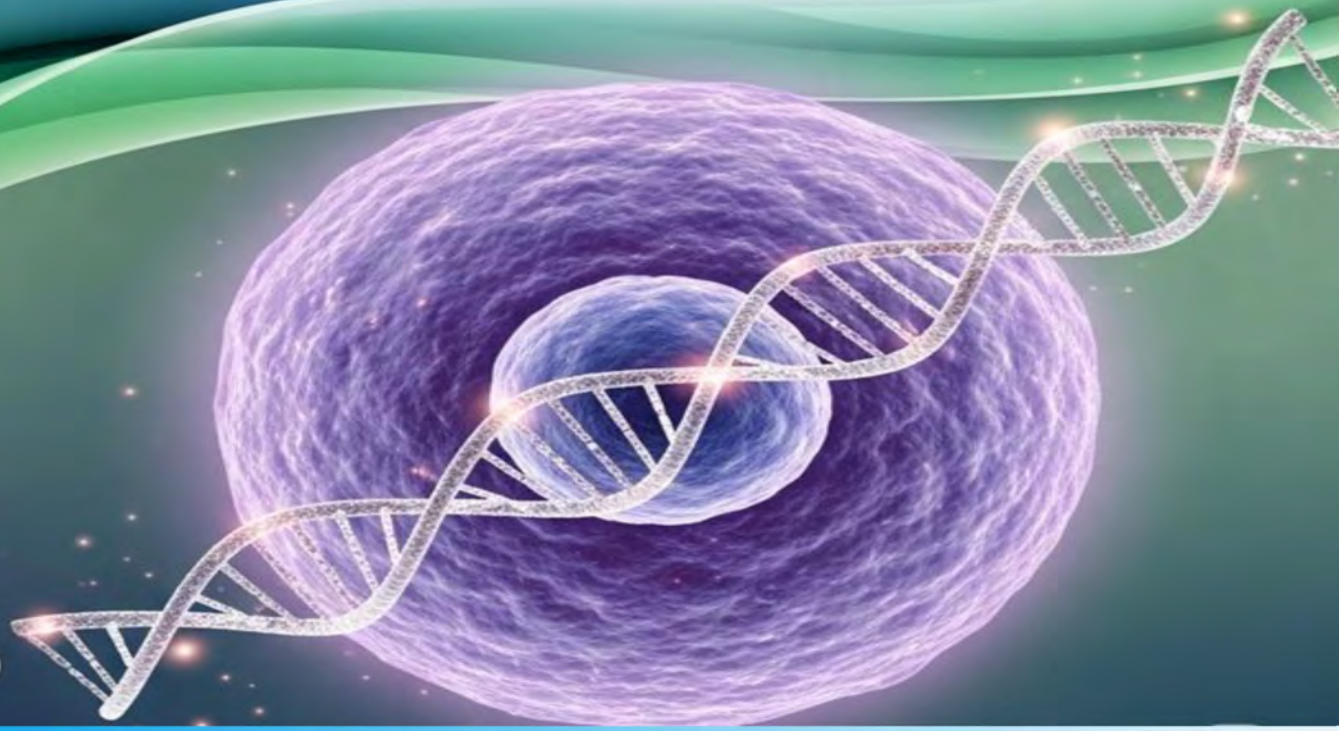

PosGdo
Dr Liber Fernández
Dr Ronald Bentos
(Infectólogo, Internista)
Gdo 2 Dr Gemelli

Temario

- Biología Viral
  - Clasificación
  - Estructura
  - Ciclo vital
- Vías de Transmisión
- Manifestaciones Clínicas
- Diagnóstico
  - Monospot
  - Serología
  - Biología Molecular
- Síndromes Proliferativos Post - Trasplante
  - Frecuencia
  - Fisiopatología
  - Factores de Riesgo
  - Diagnóstico
  - Tratamiento

Virus de Epstein-Barr (VEB)

Herpesvirus humano tipo 4 (ADN bicatenario)

TABLA 1.- TIPOS DE HERPESVIRUS

Herpesvirus humanos	Abreviatura	Grupo	Tamaño molecular
Herpes simple tipo 1	HSV-1	α	152 Kbp
Herpes simple tipo 2	HSV-2	α	155 Kbp
Virus Varicela Zoster	VZV	α	125 Kbp
Virus Epstein-Barr	EBV	γ	175 Kbp
Citomegalovirus	HCMV	ß	>229 Kbp
Herpesvirus tipo 6	HHV-6	ß	159 Kbp
Herpesvirus tipo 7	HHV-7	ß	145 Kbp
Sarcoma de Kaposi herpesvirus	HHV-8 o KSHV	γ	160-170 Kbp

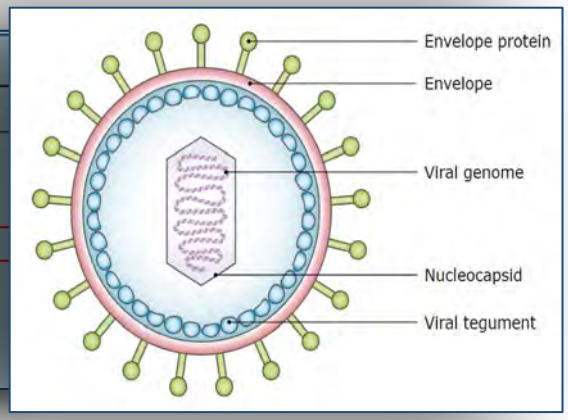

ADN bicatenario lineal

- **Episoma Circular** durante la latencia

Virus con envoltura lipídica

- Contiene glicoproteínas para entrada celular

Tropismo por LB y epitelio nasofaríngeo

- Usa **CD21 (CR2)** y **MHC-II** como receptores

Nucleocápside icosaédrica

- Rodea y protege el genoma viral

Ciclo Intracelular

1. Fusión con membrana plasmática
- El EBV fusiona su envoltura y libera contenido al citoplasma

2. Endocitosis
- Entrada alternativa por vesículas (endosomas)

3. Entrada al citoplasma
- Nucleocápside viral libre en citoplasma

4. Transporte al núcleo
- ADN viral entra al núcleo

5. Latencia
- Virus inactivo como episomas, solo expresa EBNA1

6. Replicación lítica
- Reactivación: replica ADN y produce proteínas virales (Z/R)

7. Lisis celular
- Nuevos virus rompen la célula (lisis) para infectar otras células

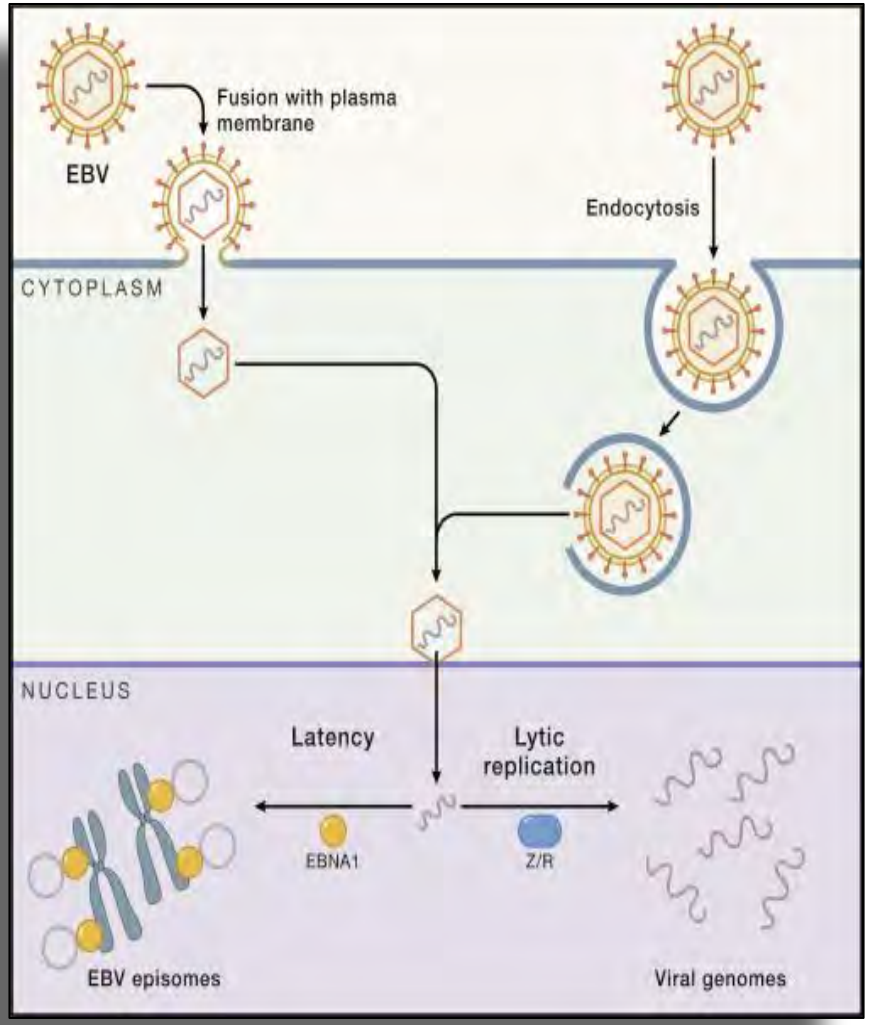

Fuente: Damania B, Kenney SC, Raab-Traub N. Epstein-Barr virus: Biology and clinical disease. Cell. 2022;185(20):3652-3670. Figure 1.

Ciclo vital

Entrada: saliva → linfocitos B de amígdalas

Fase Lítica *(Primoinfección o Reactivación)*

- Genes clave:
  - BZLF1 / BRLF1: activan replicación viral

Fase Latente *(Persistencia LB memoria)*

- Genes clave:
  - EBNA1: mantiene el genoma viral
  - LMP1: activa NF-κB → antiapoptosis
  - LMP2: mantiene latencia
  - EBER: modulación inmune

Reactivación intermitente
BZLF1 → *"interruptor maestro"* que rompe la latencia

Genes vinculados a linfomas

- EBNA1 → presente en todos los linfomas
- EBNA2 / EBNA3 → activan oncogenes, reprimen supresores
- LMP1 → principal oncogén viral (mimetiza CD40)

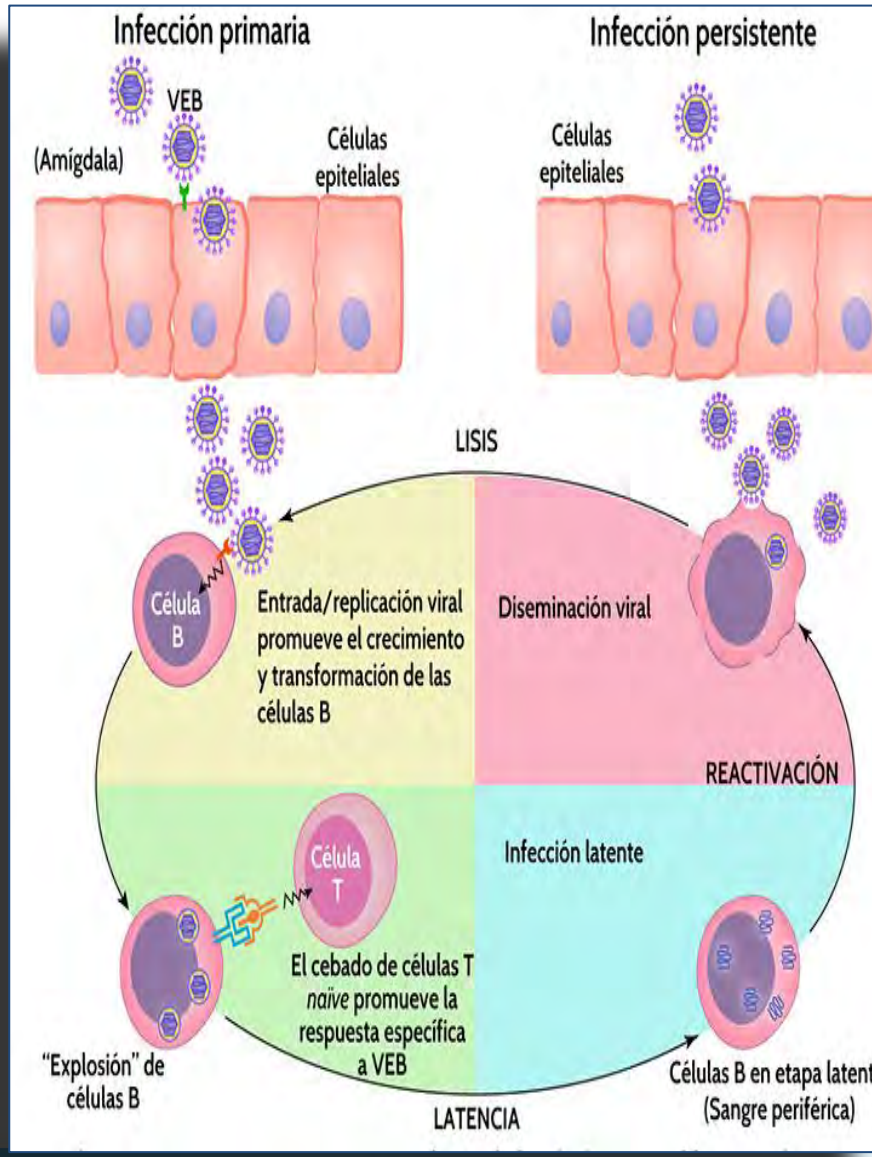

Adaptado de: Odumade OA, Hogquist KA, Balfour HH Jr. Clin Microbiol Rev. 2011; 24(1):193–209.

Vías de Transmisión

- Prevalencia 95 % (IgG + IgM -)
- Principal: saliva (besos, utensilios compartidos)
- Otros: transfusiones sanguíneas y trasplantes
  - **Mayor riesgo:** R– / D+
  - **Riesgo medio:** R+ / D+
  - **Riesgo bajo:** R+ / D–
  - **Sin riesgo inicial:** R– / D–
    - (susceptible a primoinfección post-trasplante)
  - Hasta **70% excretan VEB en saliva** post-trasplante.
  - Riesgo de **PTLD** por reactivación bajo inmunosupresión.

- Contagio intrafamiliar frecuente en infancia

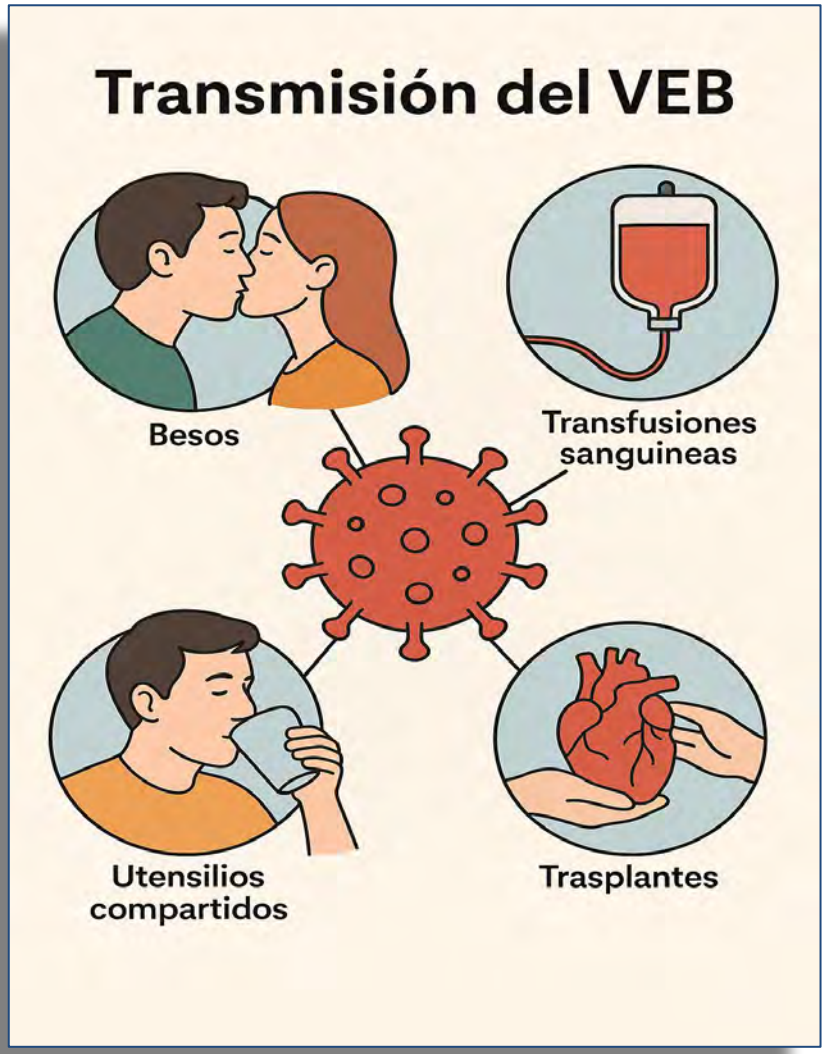

Manifestaciones Clínicas

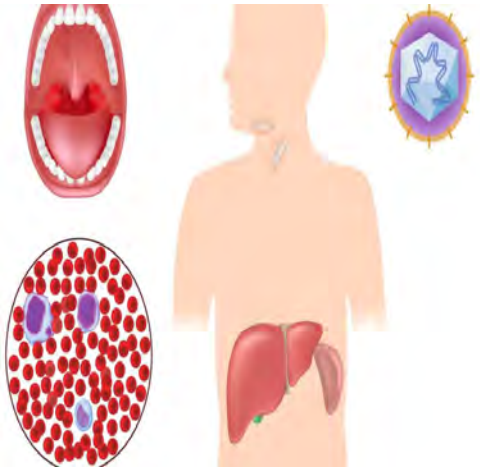

1. Primoinfección (Fase lítica inicial)

- **Replicación activa** en epitelio orofaríngeo y linfocitos B.

- **Clínica:**
  - Asintomática (niños pequeños)
  - Mononucleosis infecciosa MI (adolescentes y adultos)
    i. Incubación 4 - 6 semanas
    ii. Faringitis, fiebre, adenopatías, linfocitos atípicos (lámina)
    iii. Complicaciones
        1. Hepáticas → Elevación de TGO/TGP en 80–90%
        2. Esplénicas → Esplenomegalia → Ruptura esplénica
        3. Renales → IRA
        4. Encefálicas → Poco frecuente
        5. CV → Pericarditis
        6. Dérmicas
            a. → Exantema espontáneo (10%)
            b. → Exantema por ATB (90%)

Manifestaciones Clínicas

2. Latencia

- El virus persiste como **episoma** en linfocitos B memoria.
- **Clínica:**
  - Asintomática
  - Potencial oncogénico por expresión de genes latentes (EBNA, LMP)

- **Neoplasias asociadas a latencia:**
  - Linfoma de Burkitt
  - Linfoma de Hodgkin
  - Carcinoma nasofaríngeo / gástrico
  - PTLD (post-trasplante)
  - Linfomas SNC (VIH)

Tipo de Latencia	Genes virales expresados	Implicancias clínicas clave
Latencia tipo I	Solo EBNA1, EBER	◆ Mínima expresión viral → 🔒 evasión inmune ◆ Bajo nivel de activación inmunitaria ◆ Asociada a **linfoma de Burkitt**
Latencia tipo II	EBNA1, LMP1, LMP2, EBER	◆ Mayor expresión → + riesgo de reconocimiento inmune ◆ LMP1 es **oncogénico** *(activa vías NF-κB)* ◆ Asociado a **LH y carcinoma nasofaríngeo/ gástrico**
Latencia tipo III	EBNA1-3, LMP1-2, EBER, LP	◆ Máxima expresión viral ◆ Fuertemente inmunogénico (respuesta inmune intensa) ◆ Solo es posible en inmunosuprimidos (post-trasplante, VIH) ◆ Asociado a **PTLD, linfomas SNC**

Manifestaciones Clínicas

🔴 3. Reactivación

- Replicación viral intermitente desde células B latentes.

- Clínica:
  - Asintomática en inmunocompetentes
  - En inmunodeprimidos: **leucoplasia oral vellosa**, hepatitis, neumonitis, encefalitis
  - Puede contribuir al desarrollo de linfoproliferaciones
- Importancia:
  - Aumenta la carga viral y la posibilidad de transmisión
  - Puede generar daño tisular directo

📌 **Diferencias clave:**

Característica	Leucoplasia Oral Vellosa	Candidiasis Oral
Causa	Virus de Epstein-Barr (VEB, reactivación)	Candida albicans (hongo)
Asociación clínica	VIH avanzado, inmunosupresión	Inmunosupresión, uso de corticoides/ATB
Ubicación típica	Bordes laterales de la lengua (bilateral)	Mucosa yugal, lengua, paladar, encías
Aspecto	Placas blancas, rugosas, "peludas"	Placas blancas cremosas o pseudomembranas
Desprendimiento	**No se desprenden** al raspado	**Sí se desprenden**, dejando base eritematosa
Síntomas	Asintomática	Puede doler, arder o dar sensación de sequedad
Tratamiento	Antivirales si necesario, control de	Antifúngicos (nistatina, fluconazol)

Diagnóstico - Clínico

Sospechar infección aguda por VEB ante:

- Adolescente o adulto joven con:
  - Fiebre
  - Faringitis
  - Linfadenopatía (cervical posterior típica)
  - Astenia marcada
  - Esplenomegalia

- Antecedente de **exantema tras aminopenicilinas**
- Clínica neurológica: meningitis, encefalitis, neuritis óptica
- Ictericia o hepatitis leve autolimitada
- Adenopatías generalizadas o hepatoesplenomegalia sin foco claro



Diagnóstico - Paraclínica Inicial

Pruebas iniciales: hemograma y linfocitos atípicos

- **Hemograma**:
  - Leucocitosis
  - Linfocitosis (>50% células mononucleares)
  - Linfocitos atípicos >10%
  - Trombocitopenia
  - Neutropenia leve
- **Signo clave**: *Presencia de linfocitos atípicos en el frotis periférico*

Linfocitos atípicos

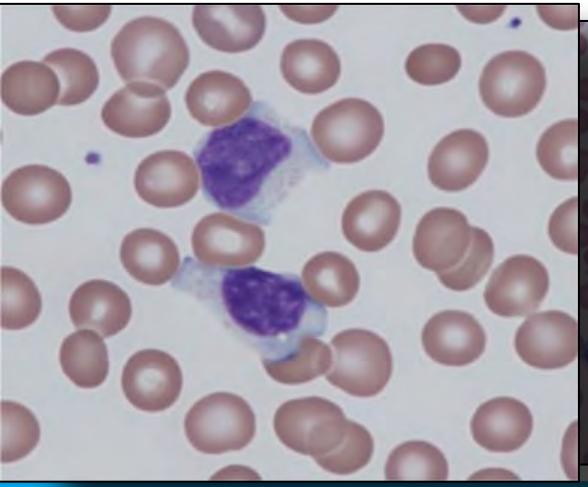

Linfocitos normales

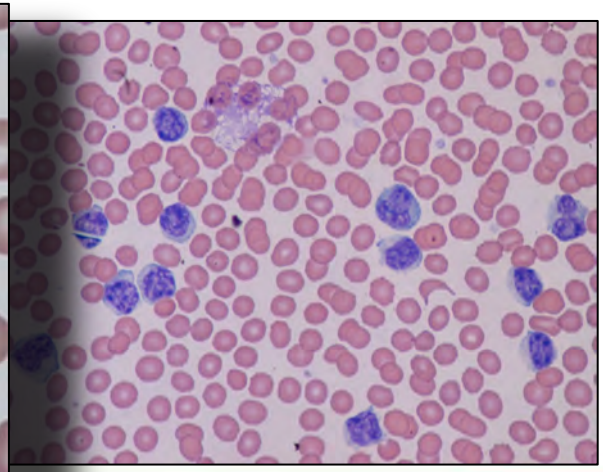

Fuente: Pintos Pascual I, Muñez Rubio E, Ramos Martínez A. *Infecciones por virus del grupo herpes. Síndrome mononucleósido*. Medicine (Barcelona). 2018;12(56):3298-3305. Figura 1.

Diagnóstico - Pruebas serológicas

- **Monospot o** *Paul-Bunnell test* **(anticuerpos heterófilos)**:
  - Positivo en el **90%** de adolescentes y adultos
  - Menos útil en niños <4 años (falsos negativos)

John R. Paul
(1893 – 1971)

Descubrió, junto a Walls W. Bunnell, la prueba serológica para detectar anticuerpos heterófilos en mononucleosis infecciosa (test de Paul-Bunnell, 1932).

- **Anticuerpos específicos**:
  - **VCA IgM**: indica infección aguda
  - **VCA IgG y Anti - EBNA**:
    - VCA IgG (+) / Anti - EBNA (–): infección reciente
    - VCA IgG (+) / Anti - EBNA (+): infección pasada (Anti - EBNA se positiviza a los 6 meses de la infección)

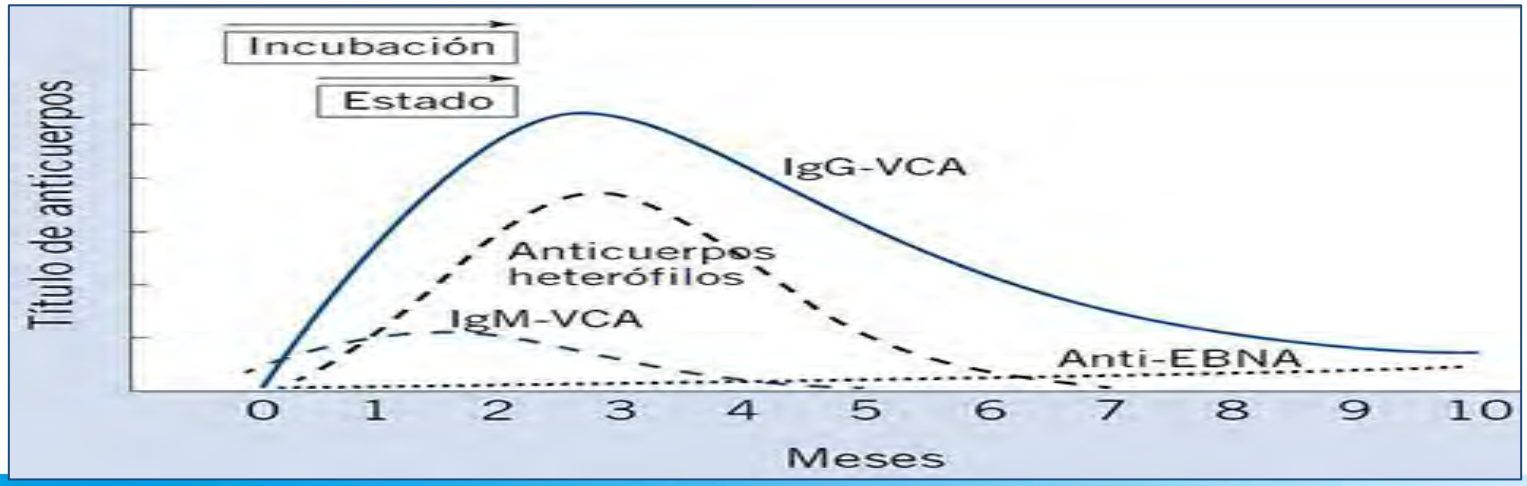

Johannsen, E. C., & Kaye, K. M. (2016). Virus de Epstein-Barr (mononucleosis infecciosa, neoplasias asociadas al virus de Epstein-Barr y otras enfermedades). En J. E. Bennett, R. Dolin, & M. J. Blaser (Eds.), *Mandell, Douglas y Bennett. Enfermedades infecciosas: principios y práctica* (8.ª ed., pp. 1843-1850). Elsevier.

Diagnóstico - Biología Molecular

Carga viral por PCR sangre periférica (plasma o suero)**:**

- No recomendada para diagnóstico rutinario de primoinfección
- Herramienta clave en **inmunosuprimidos**:
  - **Detección de reactivación**: aumento de CV frente a valores previos
  - Vigilancia y diagnóstico precoz de **enfermedades linfoproliferativas post-trasplante (PTLD)**
  - Mononucleosis grave o prolongada

Interpretación de Resultados

ESTADO CLÍNICO	ANTICUERPOS HETERÓFILOS (MONOSPOT)	ANTI VCA-IGM	ANTI VCA-IGG	ANTI EBNA	CARGA VIRAL VEB
Sin infección	✓ Negativo	✓ Negativo	✓ Negativo	✓ Negativo	✓ Negativa
Infección aguda (Asintomática o MI)	**Positivo (≈90%)**	⚠ Positivo	⚠ Positivo	✓ Negativo	**Alta**
Infección crónica	✓ Negativo	✓ Negativo	⚠ Positivo	⚠ Positivo	✓ Negativa
Reactivación	✓ Negativo	✓ Negativo	⚠ Positivo	*Variable*	Detectable

Trastornos Linfoproliferativos Post Trasplante asociados al VEB

Dr. Ronald Bentos
Infectología – Medicina Interna
Instituto de Medicina Tropical - Paraguay
Ronald_David_MCR@hotmail.com

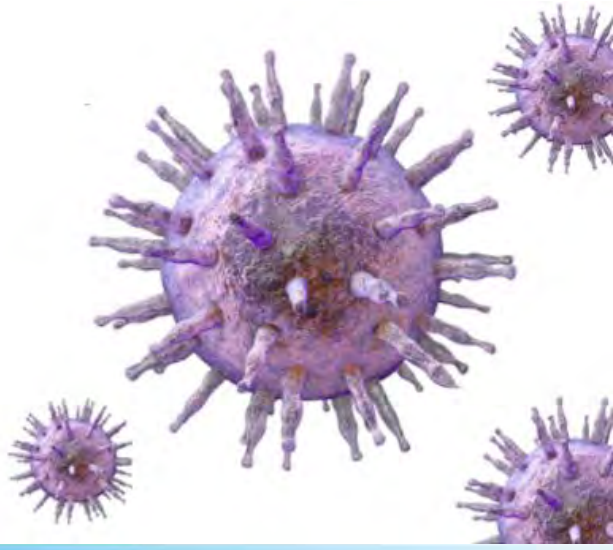

¿Que son?

¿Qué tiene que ver el VEB?

¿Por qué ocurren?

¿Qué síntomas da?

¿Cómo hago el diagnóstico?

¿Y como hago el tratamiento?

¿Qué son y con que frecuencia se observan?

Grupo de afecciones que implican la **proliferación descontrolada de células linfoides** como consecuencia de la **inmunosupresión extrínseca** tras un trasplante de órgano solido o de células madre hematopoyéticas[1].

Los TLPT abarcan una **serie de diferentes procesos** que se caracterizan por **proliferación linfocitaria**, y que tienen lugar en el contexto de pacientes trasplantados, después de la **inmunosupresión requerida** en el trasplante de órganos sólidos, médula ósea o células madre[2].

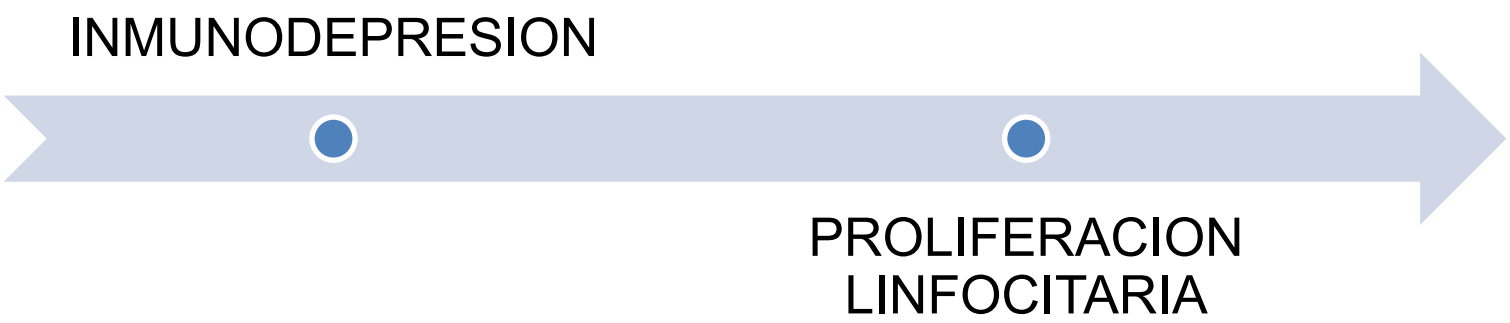

1. *Dharnidharka, V., Webster, A., Martinez, O. et al. Post-transplant lymphoproliferative disorders. Nat Rev Dis Primers 2, 15088 (2016).*
2. *The 2016 revision of the World Health Organization classification of lymphoid neoplasms. Blood. 2016;127:2375-90.*

¿Qué son y con que frecuencia se observan?

- Los TLPT pueden estar asociados con el **trasplante de órgano sólido** (TOS) o el **trasplante de células madre hematopoyéticas** (TCMH)[1].

- El **virus de Epstein Barr** (VEB) impulsa la proliferación anormal de linfocitos en el **50 - 80% de los TLPT** [1].

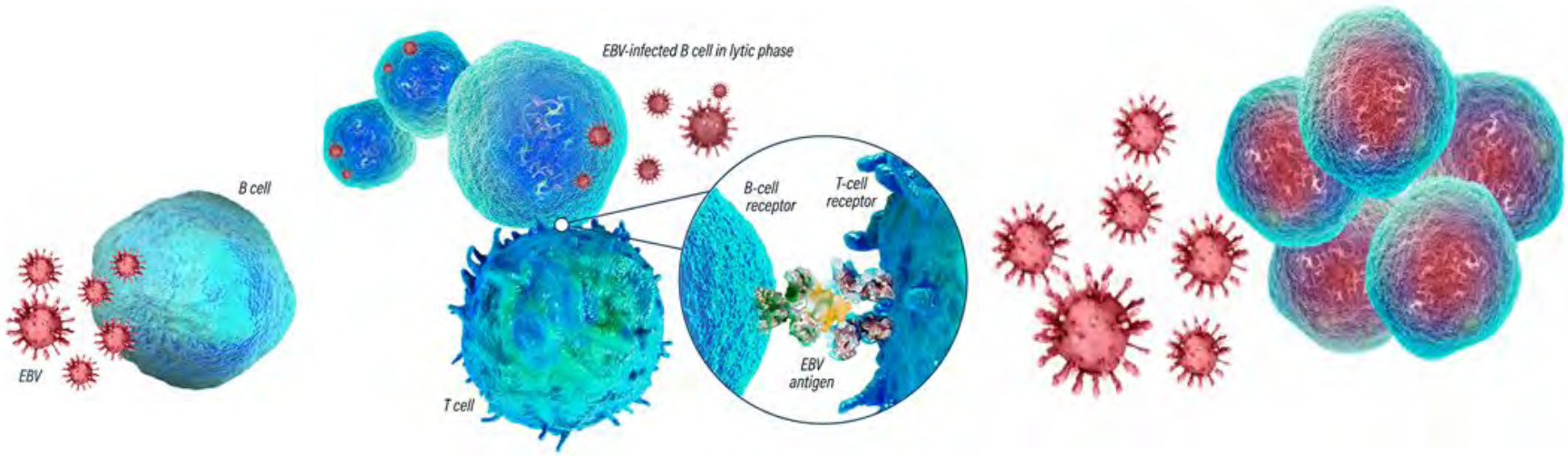

1. Dharnidharka, V., Webster, A., Martinez, O. et al. Post-transplant lymphoproliferative disorders. Nat Rev Dis Primers 2, 15088 (2016).

Patogenia

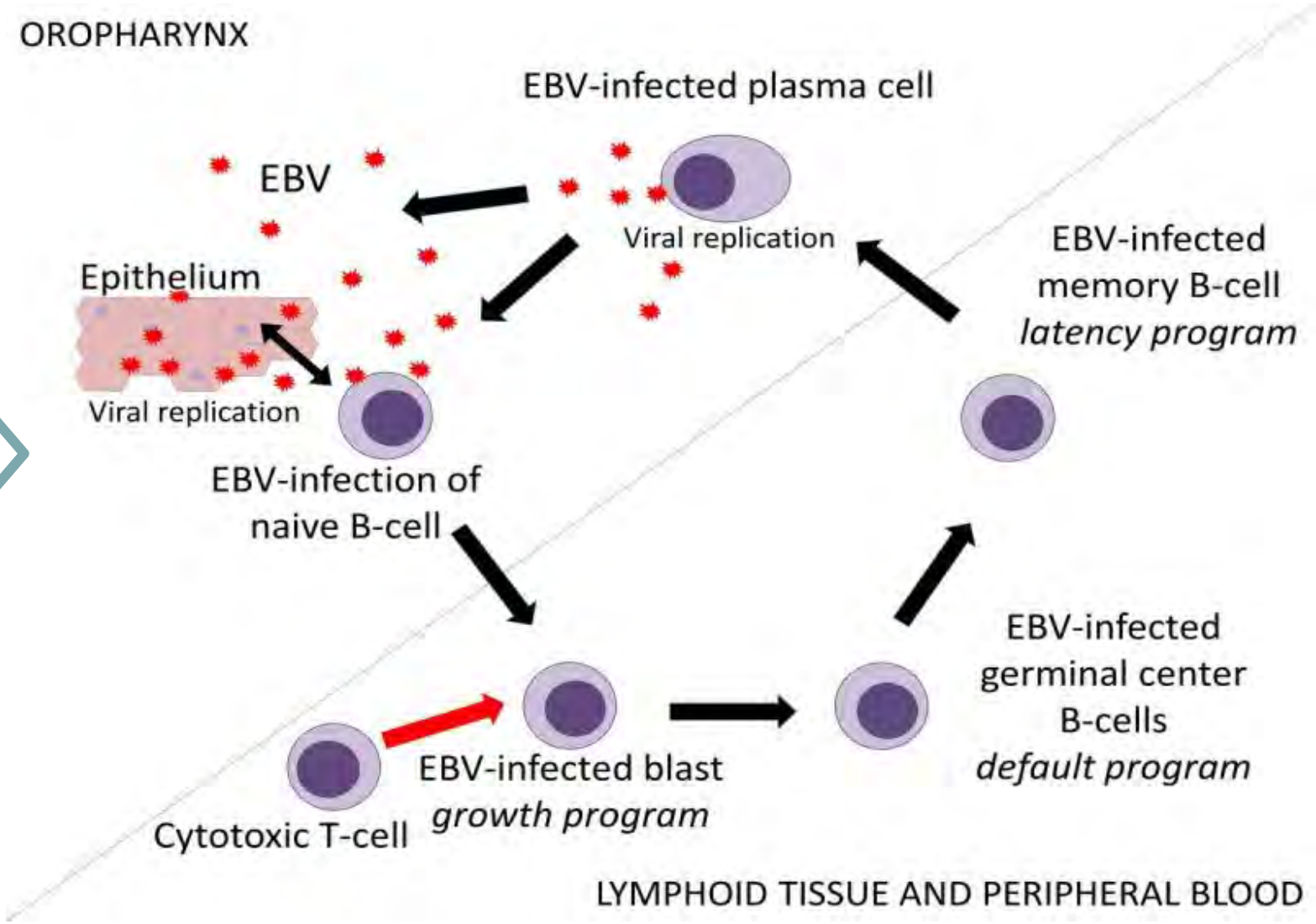

Fuente: Nijland, M. L., Kersten, M. J., Pals, S. T., Bemelman, F. J., & Ten Berge, I. J. (2015). Epstein-Barr Virus-Positive Posttransplant Lymphoproliferative Disease After Solid Organ Transplantation: 2(1), e48.

¿Qué son y con que frecuencia se observan?

- Los receptores de TOS incidencia general 1 -20%[1].

- **Variación significativa** en la incidencia según el tipo de **órgano trasplantado.**

1. *Dharnidharka, V., Webster, A., Martinez, O. et al. Post-transplant lymphoproliferative disorders. Nat Rev Dis Primers 2, 15088 (2016).*

RIESGO ESTIMADO DE TLPT POR TIPO DE TRASPLANTE

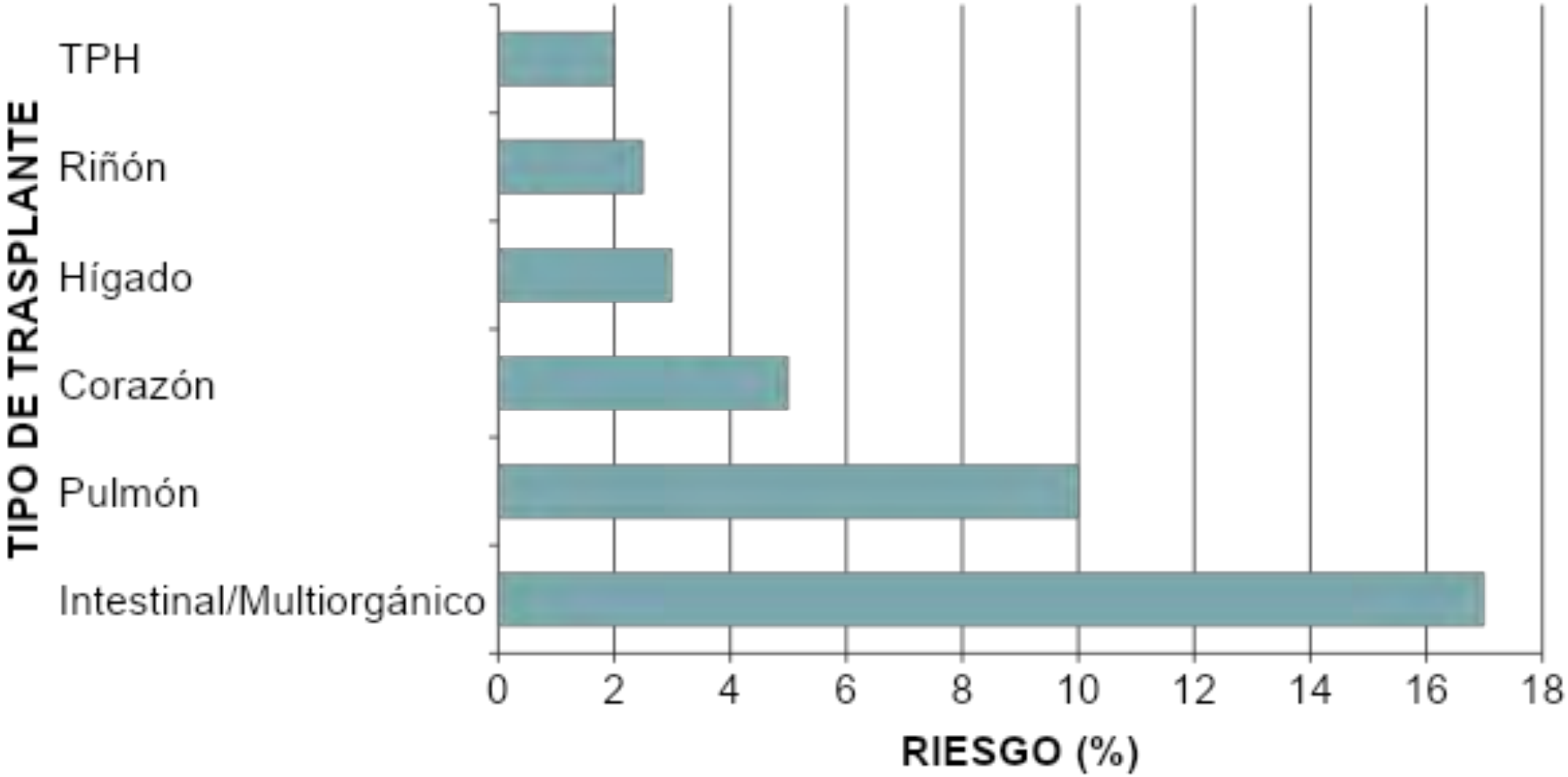

1. Dharnidharka, V., Webster, A., Martinez, O. et al. Post-transplant lymphoproliferative disorders. Nat Rev Dis Primers 2, 15088 (2016).

¿Cuáles son los factores de riesgo?

Estado serológico para el VEB.
Grado de inmunosupresión.
Antecedentes de malignidad pre trasplante.
Edad.
Tipo de órgano trasplantado.

Otras infecciones virales.

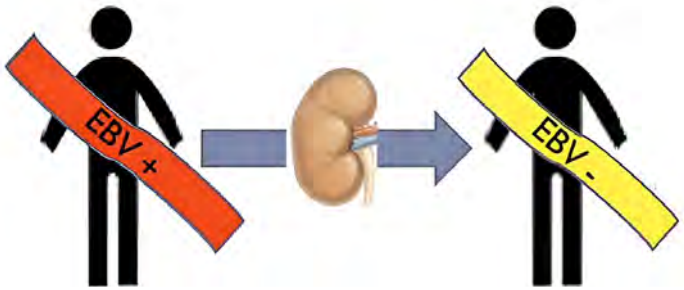

Se ha estimado que los receptores de trasplante de órganos sólidos EBV D+/R- tienen un riesgo de por vida del 10 % de TLPT, que es **10 veces mayor** que el riesgo en los receptores EBV-positivos (R+)[3 - 4].

3. Walker, R. C., Marshall, W. (1995). Pretransplantation assessment of the risk of lymphoproliferative disorder. Clinical infectious diseases 20(5), 1346–1353.
4. Dharnidharka, V. R., Lamb (2012). Associations between EBV serostatus and organ transplant type in PTLD risk: an analysis of the SRTR National Registry Data in the United States. AJT12(4), 976–983.

¿Cuáles son los factores de riesgo?

Estado serológico para el VEB.
Grado de inmunosupresión.
Antecedentes de malignidad pre trasplante.
Edad.
Tipo de órgano trasplantado.

Otras infecciones virales.

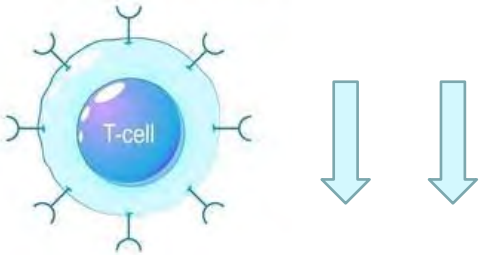

El **grado de inmunosupresión de los linfocitos T** es más importante que el grado de inmunosupresión general, debido al deterioro de la inmunidad mediada por linfocitos T específicos del VEB[5].

5. Lucas, K. G., Small, T. N., Heller, G., Dupont, B., (1996). The development of cellular immunity to Epstein-Barr virus after allogeneic bone marrow transplantation. Blood, 87(6), 2594–2603..

¿Cómo se manifiesta clínicamente?

Masculino de 21 años, con diarrea, dolor abdominal y síndrome febril, luego de un año de su trasplante renal.

Femenino de 42 años, con antecedente de trasplante renal hace cuatro meses, que comienza con fiebre y síndrome confusional.

Femenino de 69 años, luego de un año del trasplante renal; presenta tos y disnea.

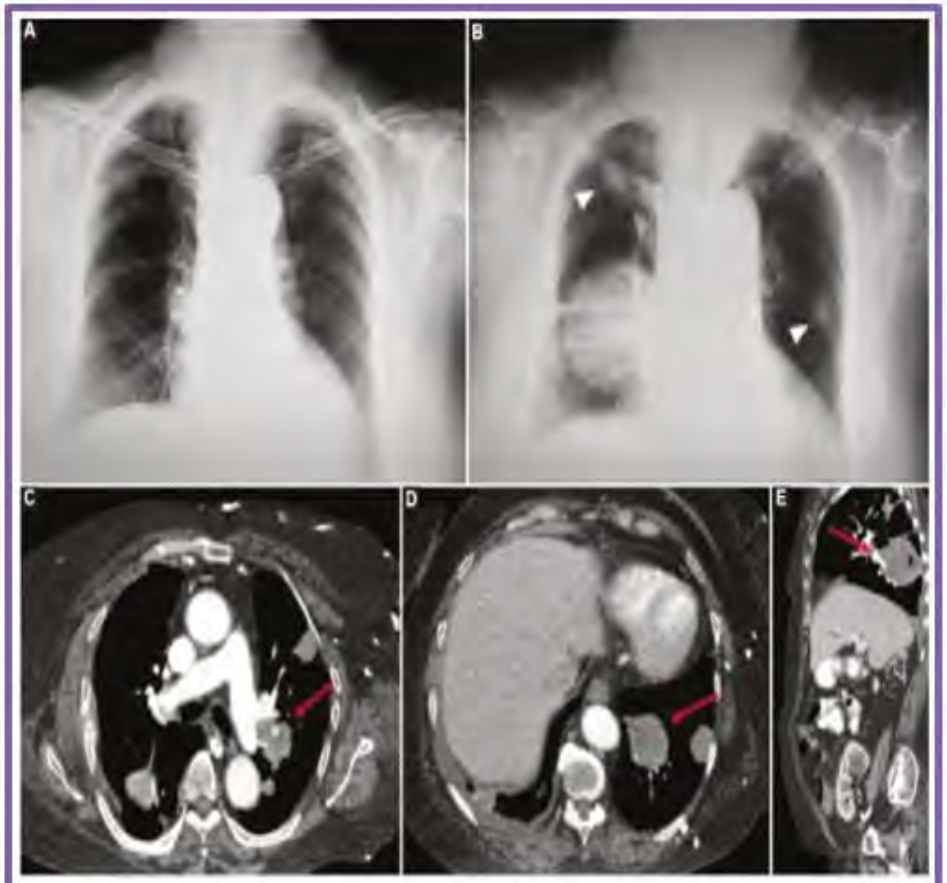

(A) Radiografía de tórax realizada previo al trasplante renal. (B) Radiografía de tórax cuando comienza con síntomas respiratorios, donde se observa masa pulmonar derecha parahiliar y nódulos pulmonares bilaterales (cabezas de flechas). Imágenes de TC con contraste EV. (C y D) Cortes axiales, (E) sagital; en los cuales se observan los múltiples nódulos pulmonares.

Fuente: Mariano, J., Álvarez, M. R., Sabbione, M., Juana, M. L., Yaniunas, E., & Gómez, M. N. (2023). Todo sobre una entidad poco conocida: el síndrome linfoproliferativo postrasplante. Revista Argentina de Radiología

LOCALIZACIÓN MÁS FRECUENTE DE TLPT

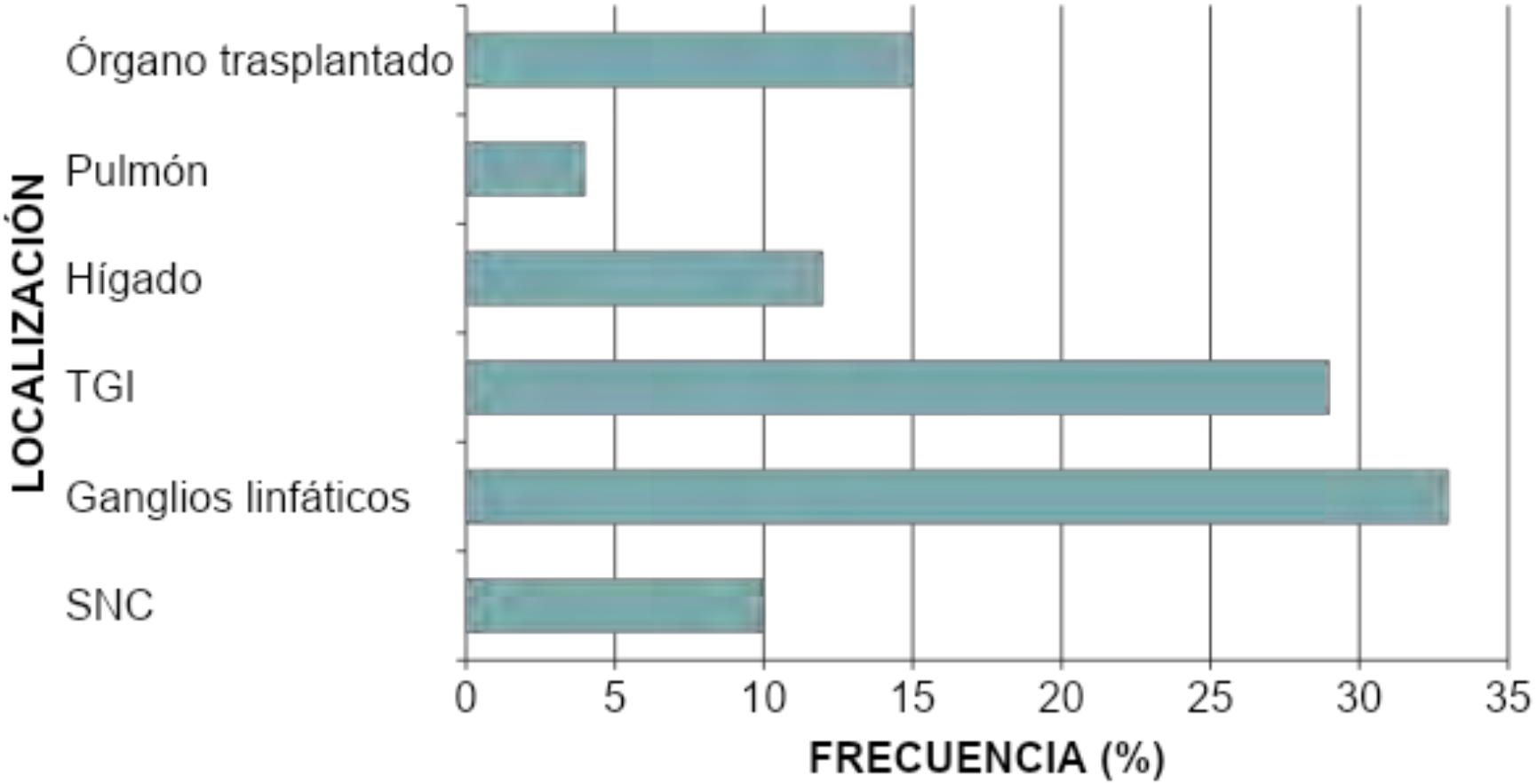

1. Dharnidharka, V., Webster, A., Martinez, O. et al. Post-transplant lymphoproliferative disorders. Nat Rev Dis Primers 2, 15088 (2016).

World Journal of Transplantation

Post-transplantation lymphoproliferative disorders: Current concepts and future therapeutic approaches

Fedaey Abbas, Mohsen El Kossi, Ihab Sakr Shaheen, Ajay Sharma, Ahmed Halawa

Enfermedad local o diseminada.

Puede comportarse agresivamente.

Puede producir disfunción del injerto.

Es crucial reducir el umbral de sospecha.

Una alta carga viral de VEB nos hace sospechar.

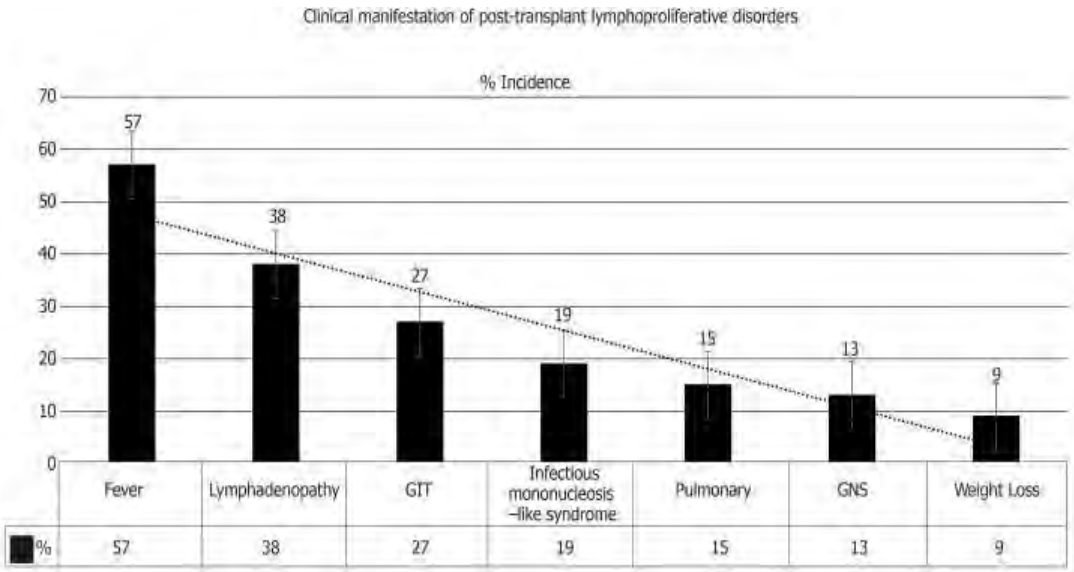

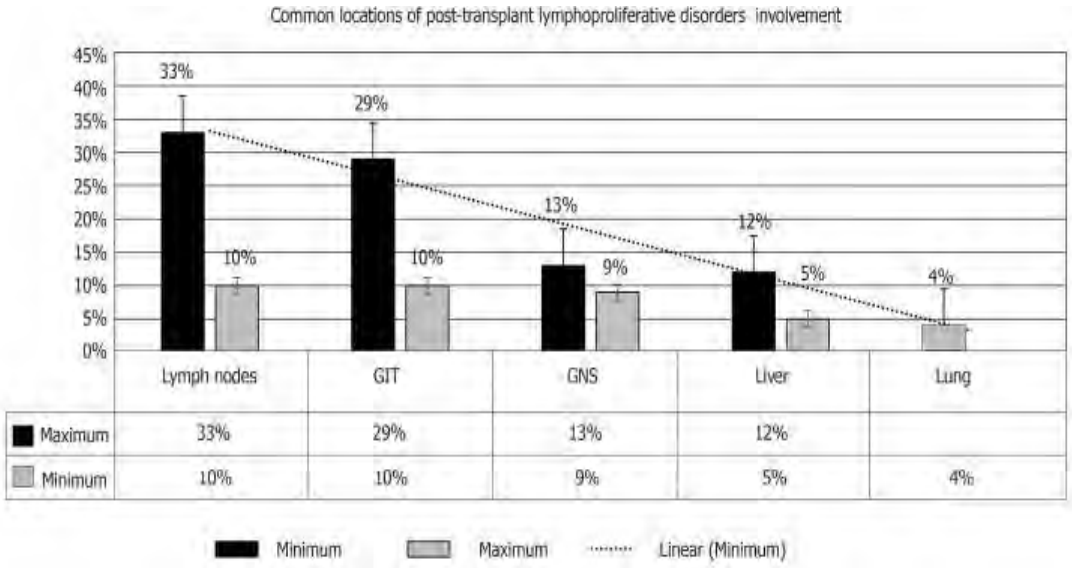

Fuente: Abbas, F., El Kossi, M., Shaheen, I. S., Sharma, A (2020). Post-transplantation lymphoproliferative disorders: Current concepts and future therapeutic approaches. World journal of transplantation, 10(2), 29–46.

¿Cómo se llega al diagnóstico?

- **Alto índice de sospecha** para TLPT es necesario dada la presentación altamente variable [8].

- Muchos centros de trasplante han incorporado la **monitorización del VEB** en la evaluación rutinaria de pacientes con alto riesgo de TLPT [1].

Tipo de Trasplante	Inicio del Monitoreo	Frecuencia Primeros 3 Meses	Frecuencia Posterior
TCMH (células hematopoyéticas)	Día del trasplante	**Semanal**	**Mensual** hasta completar 1 año
Trasplante de riñón	Dentro de la primera semana	**Mensual** (3–6 meses)	**Cada 3 meses** hasta completar 1 año

1. Dharnidharka, V., Webster, A., Martinez, O. et al. Post-transplant lymphoproliferative disorders. Nat Rev Dis Primers 2, 15088 (2016).
8. Mariano, J., Álvarez, M. R., Sabbione, M., Juana, M. L., Yaniunas, E., & Gómez, M. N. (2023). Todo sobre una entidad poco conocida: el síndrome linfoproliferativo postrasplante. Revista Argentina de Radiología

¿Cómo se llega al diagnóstico?

- **Estudios de imágenes: Hallazgos variados** y multisistémicos; pudiendo comprometer una o varias regiones nodales y/o extranodales [8].

- TC con contraste (modalidad mas utilizada); PET-TC (para afectación extranodales); RMN (utilidad en afectación del SNC) .

Compromiso del injerto

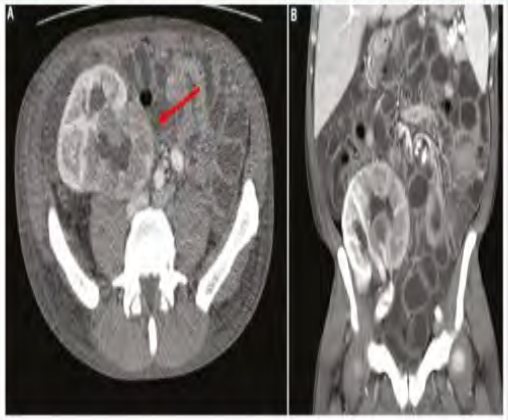

Figura 7
Paciente femenina de 56 años, con trasplante renal y desarrollo de SLPT luego de 14 meses del mismo. TC. (A) Corte axial. (B) Coronal. Se observa compromiso del órgano trasplantado, con un patrón infiltrativo en el mismo (flecha) que condiciona aumento de tamaño del injerto.

8. Mariano, J., Álvarez, M. R., Sabbione, M., Juana, M. L., Yaniunas, E., & Gómez, M. N. (2023). Todo sobre una entidad poco conocida: el síndrome linfoproliferativo postrasplante. Revista Argentina de Radiología

¿Cómo se llega al diagnóstico?

Estándar de oro:

- Examen histopatológico de tejido afectado [1].

Estudios complementarios:

- Inmunofenotipificación (para clasificar células T/B).
- Hibridación in situ (detección de VEB).
- Análisis de clonalidad celular (detección de neoplasia).

Clasificación OMS 2008:

- Basada en morfología, inmunofenotipo y VEB.



Box 1 | **Pathological classification of PTLD**

Early lesions
- Plasmacytic hyperplasia
- Infectious mononucleosis-like lesion

Polymorphic post-transplant lymphoproliferative disorder (PTLD)

Monomorphic PTLD*
- Diffuse large B cell lymphoma‡
- Burkitt lymphoma‡
- Plasma cell myeloma‡
- Plasmacytoma-like lesion‡
- Others‡
- T cell neoplasms§
- Peripheral T cell lymphoma, NOS§
- Hepatosplenic T cell lymphoma§
- Others§

Classic Hodgkin lymphoma-like PTLD

NOS, not otherwise specified. Box based on data from REF. 8.
*Classification according to the lymphoma that they resemble.
‡B cell neoplasms. §T cell neoplasms.

1. *Dharnidharka, V., Webster, A., Martinez, O. et al. Post-transplant lymphoproliferative disorders. Nat Rev Dis Primers 2, 15088 (2016).*

¿Cómo se realiza el tratamiento?

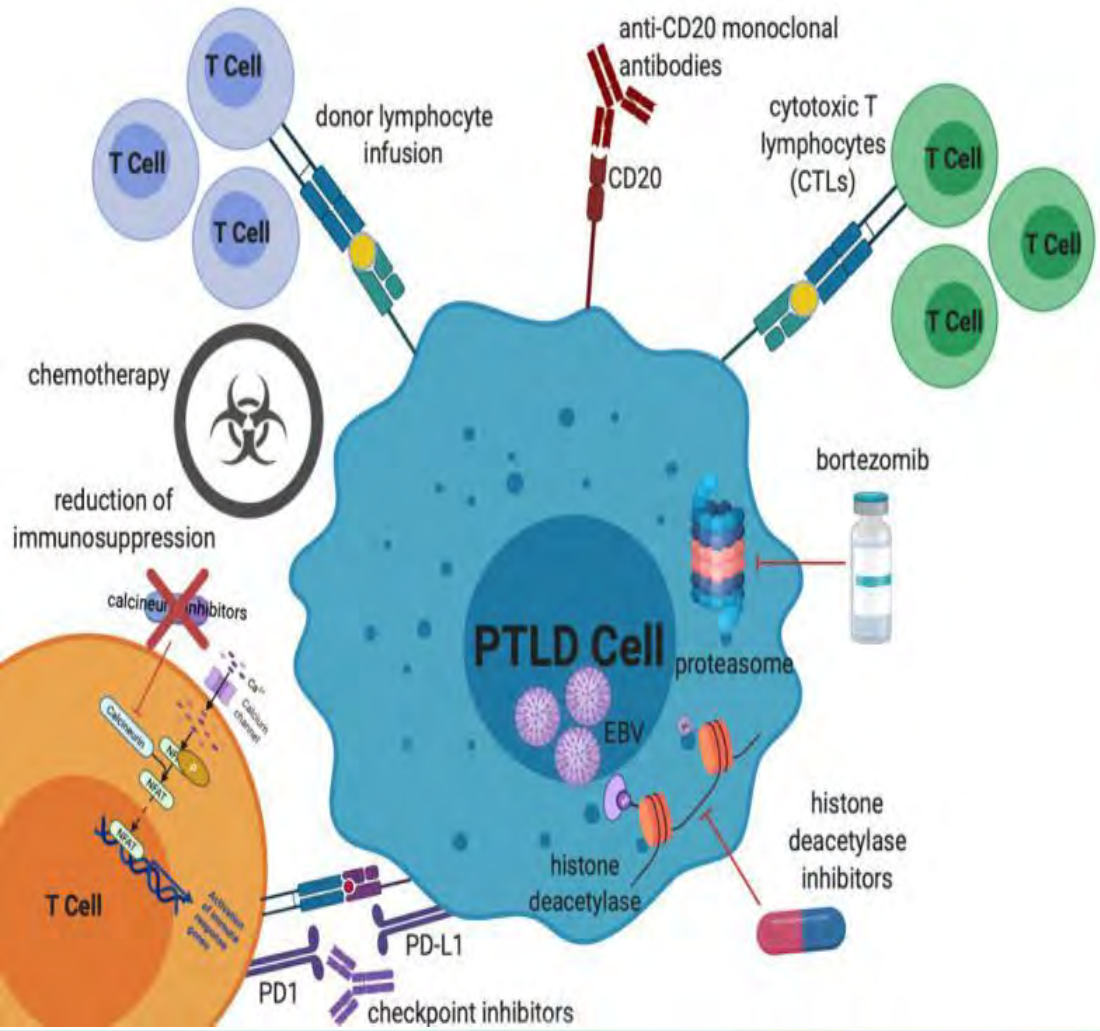

REDUCCIÓN DE LA INMUNOSUPRESIÓN.

ANTICUERPOS MONOCLONALES CD20.

QUIMIOTERAPIA.

INMUNOTERAPIA ADOPTIVA

9. Dierickx, D., & Habermann, T. M. (2018b). Post-Transplantation Lymphoproliferative Disorders in Adults. New England Journal Of Medicine, 378(6), 549-562.

¿Cómo se realiza el tratamiento?

- La **piedra angular** del manejo inicial de TLPT es **reducir la inmunosupresión** para restaurar parcialmente la inmunidad celular específica del VEB, sin inducir el rechazo del injerto [9].

- La inmunosupresión reducida conduce a la regresión en el 20 al 80% de los casos policlonales o monoclonales [9].

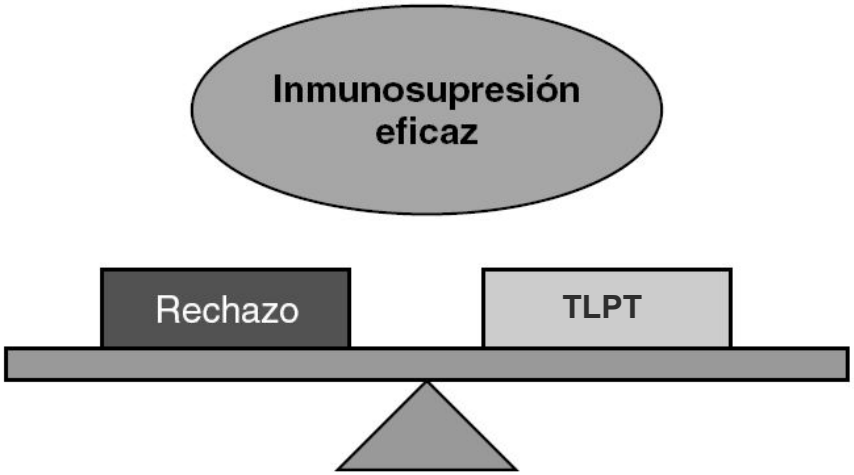

9. Dierickx, D., & Habermann, T. M. (2018b). Post-Transplantation Lymphoproliferative Disorders in Adults. New England Journal Of Medicine, 378(6), 549-562.

¿Cómo se realiza el tratamiento?

Rituximab
no tienen una respuesta a la reducción de la inmunosupresión[9]

quimioterapia
no han respondido

inmunoterapia adoptiva utiliza **linfocitos T citotóxicos específicos del VEB**

9. Dierickx, D., & Habermann, T. M. (2018b). Post-Transplantation Lymphoproliferative Disorders in Adults. New England Journal Of Medicine, 378(6), 549-562.

Pronóstico

- Series publicadas sugieren **tasas de supervivencia** general que oscilan entre el 25 % y el 35 % [10].

- **Índices pronósticos** para predecir la supervivencia del paciente en el momento del diagnóstico de TLPT.

Índice pronóstico	Factores de peor pronóstico	Comentarios
IPI (Índice Pronóstico Internacional)	- Edad >60 - Estadio III/IV - ≥2 sitios extranodales - ECOG ≥2 - LDH elevada	Diseñado para linfoma no Hodgkin. Se ha validado su uso en TLPT.
Índice pronóstico de PTLD (2007)	- Edad - LDH elevada - Tiempo desde el trasplante	Basado en 60 pacientes con SOT tratados con rituximab. Riesgo: Bajo (88%), Medio (50%), Alto (0%) de sobrevida a 2 años.

10. Ergisi, M., Ooi, B., Salim, O., & Papalois, V. (2024). Post-transplant lymphoproliferative disorders following kidney transplantation. Transplantation Reviews, 38(2), 100837.

Conclusiones

- El **VEB** es un herpesvirus humano con alta prevalencia mundial, caracterizado por su **latencia en linfocitos B** y potencial oncogénico.
- Su transmisión principal es por **saliva**, aunque también puede ocurrir en transfusiones y trasplantes.
- El espectro clínico incluye desde primoinfección asintomática hasta **síndromes linfoproliferativos graves**, especialmente en inmunodeprimidos.
- El **diagnóstico** combina clínica, serología y, en inmunosuprimidos, monitoreo molecular de carga viral.
- Los **TLPT** requieren alta sospecha, confirmación histopatológica y un manejo escalonado que prioriza la reducción de la inmunosupresión.
- La prevención y vigilancia post-trasplante son clave para reducir la morbimortalidad.

¡Gracias por su atención!

Instituto de Medicina Tropical - Paraguay

investigacion_docencia@imt.edu.py

Ronald_David_MCR@hotmail.com

+595985 107 924

Unidad Académica de Enfermedades Infecciosas, 2025.

@Infectologia_uy /infectologia.edu.uy infectologia_uy www.infectologia.edu.uy