

CRIPTOCOCOSIS PLEURAL ATENEO

9 de agosto de 2013
Montevideo, Uruguay



35 años, SM, primaria incompleta. HSH. Factores de riesgo para ITS. Situación de calle.

AP:

_ Retardo mental

_ Sífilis diagnosticada en 2010, tratamiento con penicilina benzatínica.

_VIH diagnóstico 2010, no infecciones oportunistas, no controles.

EA:

_Ingresa a HC el 11/05 por síndrome medular de instalación aguda (nivel en epicono).



EF:

En apirexia, lúcido.

Elementos de inmunodepresión celular severa: muguet oral y dermatitis seborreica

SNC: Paraparesia flácida crural indolora a forma de síndrome piramidal. Compromiso esfinteriano. Anestesia en silla de montar.

_VDRL 1/256

_RM: discopatía degenerativa, compromiso medular excede mecanismo lesional.

_LCR: claro, GB 60, hiperproteíorraquia sin consumo de glucosa.

_Tinta china negativa. Cultivos inespecífico y micológico negativos.

_VDRL: 4 UI ; TPHA: 1/512. Compatible con producción intratecal de IgG.

_CD4: 94 cel /ml - CV: 11500 copias ARN /ml

_VHC no reactivo. VHB core y VHB Ac AgS reactivos



PLANTEO: Neurolúes, a forma meningovascular

TRATAMIENTO:

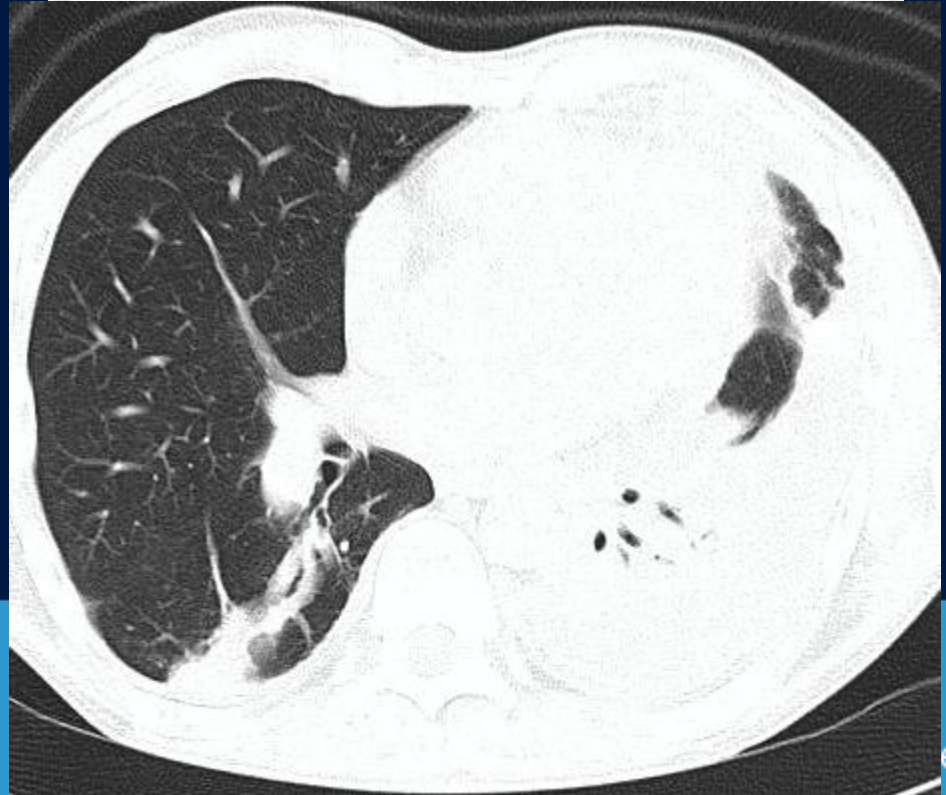
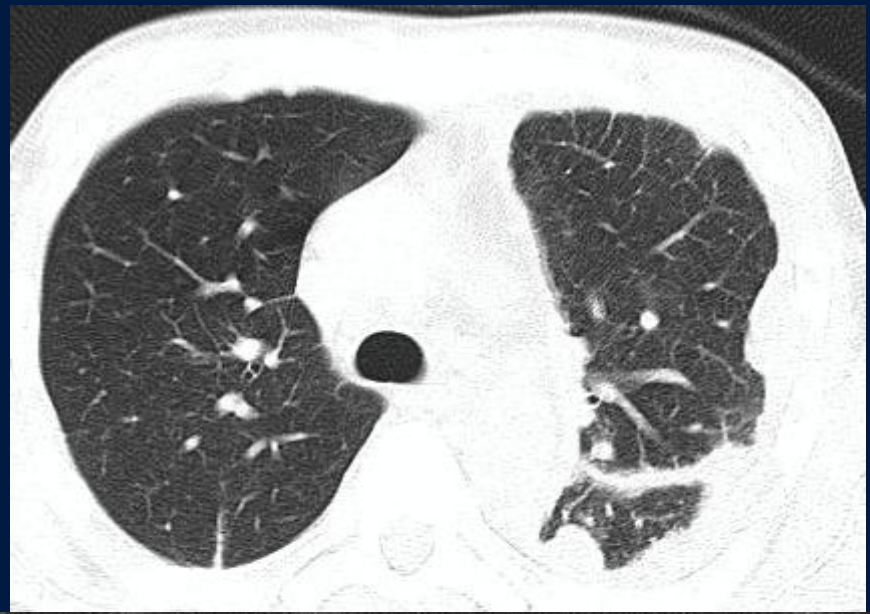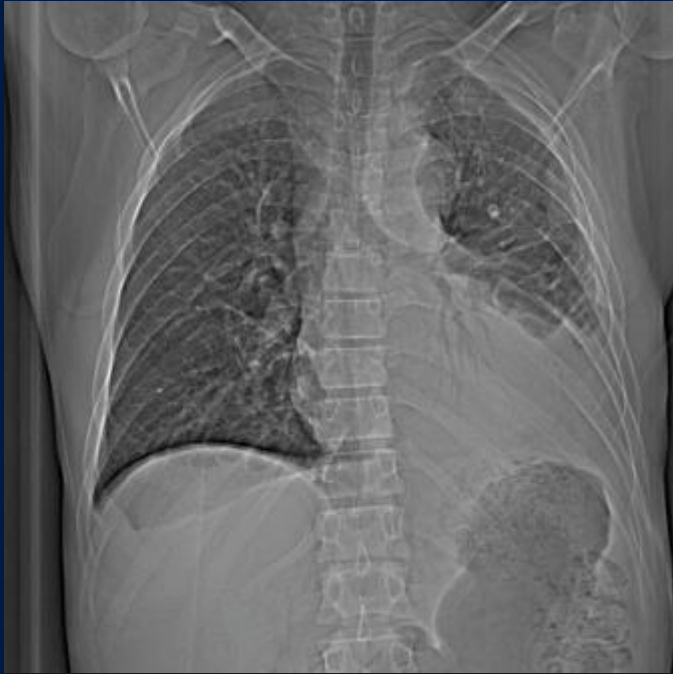_Penicilina cristalina 4 millones UI iv cada 4 horas por 14 días.

_Excelente respuesta neurológica, mejoría de compromiso motor, persiste compromiso esfinteriano.



- Día 15 : agrega fiebre, flebitis en MSD.
- Día 17: Polipnea. No tos ni expectoración. Síndrome en menos en base de Htx izquierdo. No nuevo compromiso neurológico.
 - Planteo: NAIH
 - _ HC x 2
 - _ tratamiento empírico con piperacilina tazobactam (4,5 gr iv cada 6 horas).
- RxTx: compatible con derrame pleural izquierdo tabicado.
- Día 20: Se rota a carbapenemes. Se solicita TC Tx.





Día 21: Aislamiento en HC x 2 de *Cryptococcus neoformans*
Se inicia anfotericina B 50 mg día i-v + fluconazol 400 mg iv
cada 12 horas por 14 días, luego fluconazol 400 mg/día vo
de consolidación.

Día 22: Valorado por equipo de cirugía de tórax realizan drenaje
de tórax.

- Líquido compatible con exudado.
- Cultivo micológico e inespecíficos: negativo
- Se solicita ADA y cultivo para mycobacterias.
- Se solicita antígeno cryptococócico en líquido pleural

Día 26: se retira drenaje.

Evolución: en apirexia, sin trabajo respiratorio, excelente
evolución. Se inicia TARV a las dos semanas.



	Día 0	Día 16	Día 18	Día 22	Día 30	Día 38
Hb(g/dl)	13	12,6	11,3	10,4	10,3	10,7
PLT	140000	137000	196000	313000	746000	476000
GB/LYN	5280/1640	28000	6050/1060	4180/1260	2320/1110	5222/1610
BT/BD	0,27	0,46				0,17/
TGP/TGO						25/19
GGT/FA		116/226				69/68
UREA	38	27	27	33	20	19
CREA	0,78	0,56	0,57	0,6	0,65	0,52
Na meq/	144	137			142	140
K meq/	3,9	4,7			3,6	4,2
Mg meq/					1,6	
PCR		134	28	71	14	
PCT		8,16	3,06	0,39	0,05	
VES	103	100	105	113		75

Se recibe en evolución:

_Ag. Criptocócico + en líquido pleural (informe verbal)

_ADA: 56 UI/L



**NEUROLUES
FORMA
MENINGO
VASCULAR**

- **FIEBRE**
- **FOCO RESPIRATORIO**
- **RFA**
- **GB**

**CRIPTOCOCOSIS
PLEURAL**

PENICILINA

PTZ MP

ANFOTERICINA + FLUCONAZOL

Día 0

15

23

35

47

FI: 11/5

25/5

4/6

16/6

FE: 28/6



EN SUMA:

- 35 años, HIV, inmunodepresión severa
- Síndrome medular con planteo de Neurolues.
- Cuadro de fiebre + sd en menos
- RFA y GB en ascenso.
- RxTx y TC tx: compatible con derrame pleural izquierdo tabicado

>>Derrame pleural en HIV, INMUNODEPRESIÓN SEVERA

- Asilamiento de *Cryptococcus neoformans* en hemocultivos
- Ag criptocócico pleural +. ADA elevada.

>> Criptococosis diseminada. Compromiso pleural.

- **TTO:** Anfo B + Fluconazol de inicio y luego consolidación
- Drenaje de tórax. Inicio de TARV precoz.



REVISIÓN:

Compromiso pleural por *Cryptococcus sp*



ETIOLOGÍA

- Derrame pleural en HIV (7- 28%)
- Menos frecuente que compromiso parenquimatoso
- Leve a moderado en general
- Bilateral : Sarcoma de Kaposi, Linfomas

ETIOLOGÍA: varia según distribución geográfica

- Paraneumónico (28- 50%)
- Tuberculosis (14- 21%)
- SK (33%) (Lx piel, GI, Hemorrágico, infiltrado parénquima bilat)
- Otras enfermedades oportunistas (PCP: 4- 15%)
- Linfomas (7-14%)
- Trasudado: ICC



Severini J et al. Revisión sobre Diagnóstico y Tratamiento de Derrame Pleural en Adultos. Clínica-UNR.org. Hospital JB Alberdi. Rosario 2007. 1-21.

Table 1: Most common causes of a pleural effusion in HIV

Transudate	Exudate
Heart failure (including HIV-associated cardiomyopathy)	Parapneumonic effusions Tuberculosis
HIV-associated hypo-albuminaemia	Other infections (see text)
Nephropathy (HIV-associated nephropathy)	Empyema
Chronic liver disease	Kaposi's sarcoma
Pulmonary embolism	Lymphoma Pulmonary embolism Pancreatitis

Mostert C, Panell N. The pleural effusion in HIV. An approach to diagnosis. SA Fam Pract 2009; 51(4): 280-282

Afessa B. Pleural Effusion and Pneumothorax in hospitalized patient with HIV infection. Chest. 2000; 117: 1031- 1050

Table 2—Conditions Associated With Pleural Effusion in Hospitalized Patients With HIV

Associated Conditions	No. of Effusions
Infectious	67
Parapneumonic	50
Tuberculosis	10
PCP	5
Empyema	2
Noninfectious	60
Renal failure	15
Hypoalbuminemia	12
Pancreatitis	7
Hepatic cirrhosis	5
Bronchogenic carcinoma	5
CHF	4
Atelectasis	3
Pulmonary embolism	3
Kaposi's sarcoma	2
Non-Hodgkin's lymphoma	2
Chest trauma	1
Thoracic surgery	1
Unknown	33

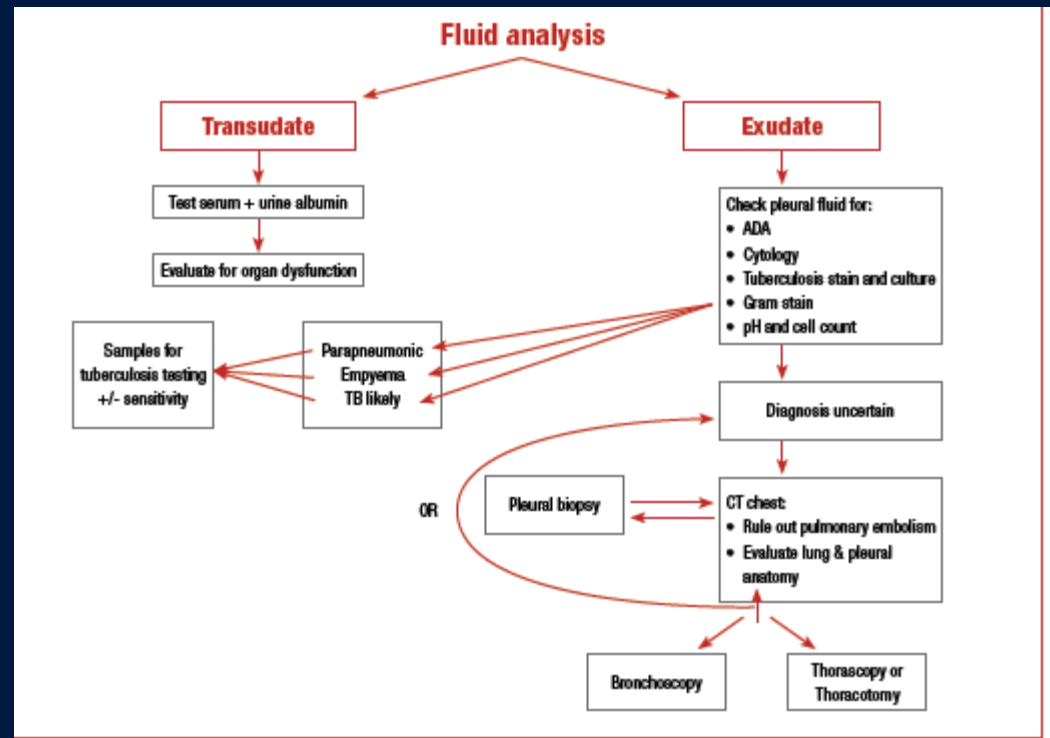


- ESTUDIO LÍQUIDO PLEURAL:
- DIRECTO
- CULTIVO: -BACTERIAS : ESPECÍFICOS
INESPECÍFICOS

-HONGOS

- ADA
- Ag neumocócico
- Ag cryptocócico

Mostert C, Panell N. The pleural effusion in HIV. An approach to diagnosis. SA Fam Pract 2009; 51(4): 280-282



Cryptococcus neoformans

- Guano de aves, suelos
- 1955 patógeno infrecuente
- Patógeno oportunista habitual, distribución universal
- Presentación variada: colonización vía inhalatoria (asintomática) – diseminación.
- Infección fúngica grave HIV inmunodepresión severa

Perfect J. Chap. 263. *Cryptococcus neoformans*. In: Mandell, Douglas and Bennett's. Enfermedades Infecciosas, Principios y Práctica, 7ma ed. Barcelona, Ba. Elsevier ;2012: 3281-98.



Cryptococcus neoformans

- Puerta entrada: respiratoria
- Tropismo: SNC
- Infección pulmonar: frecuencia, 2º lugar, luego de SNC
- Manifestaciones diversas:
 - fiebre, sudoración, AAA
 - tos, expectoración, hemoptisis, disnea,
 - dolor tx



Central nervous system

- Acute, subacute, chronic meningitis
- Cryptococcomas of brain (abscesses)
- Spinal cord granuloma
- Chronic dementia (from hydrocephalus)

Lung

- Nodules (single or multiple)
- Lobar infiltrates
- Interstitial infiltrates
- Cavities
- Endobronchial masses
- Endobronchial colonization
- Acute respiratory distress syndrome
- Mediastinal adenopathy
- Hilar adenopathy
- Pneumothorax
- Pleural effusions/empyema**
- Miliary pattern

Skin

- Papules and maculopapules
- Subcutaneous abscess
- Vesicles
- Plaques
- Cellulitis
- Purpura
- Acne
- Draining sinuses
- Ulcers
- Bullae
- Herpetiformis-like
- Molluscum contagiosum-like

Eye

- Papilledema
- Extraocular muscle paresis
- Keratitis
- Chorioretinitis
- Endophthalmitis
- Optic nerve atrophy

Genitourinary tract

- Prostatitis
- Renal cortical abscess
- Positive urine culture from occult source
- Genital lesions

Bone and joints

- Osteolytic lesion (single or multiple sites)
- Arthritis (acute/chronic)

Muscle

- Myositis

Heart, blood vessels

- Cryptococchemia
- Endocarditis (native and prosthetic)
- Mycotic aneurysm
- Myocarditis
- Pericarditis
- Infected vascular graft

Gastrointestinal tract

- Esophageal nodule
- Nodular or ulcerated lesions in stomach or intestines (may resemble Crohn's)
- Hepatitis
- Peritonitis
- Pancreatic mass

Breast

- Breast abscess
- Lymph nodes
- Lymphadenopathy

Thyroid

- Thyroiditis
- Thyroid mass

Adrenal gland

- Adrenal insufficiency
- Adrenal mass

Head and neck

- Gingivitis
- Sinusitis
- Salivary gland enlargement



Factores de riesgo para Criptococosis Diseminada (inóculo)

- HIV
- TOS, TMO
- DM
- CC
- NEOPLASIAS
- SARCOIDOSIS
- ERC
- CIRROSIS
- EPOC

INMUNODEFICIENCIA
SUBYACENTE



Biológicos(Alemtuzumab, infliximab)

PATOGENIA

1. STATUS INMUNITARIO

1. VIRULENCIA CEPA

1. TAMAÑO INÓCULO



RESPIRATORIA

- Puerta de entrada: más frecuente
- Asintomático: colonización
- Infección asintomática: inmunocompetente. 1/3 (RxTx aN)
- NA: Grave
- Severidad, relación con grado inmunocompromiso ($CD_4 < 100$)
- Clínica: fiebre(síntoma más frecuente)
 - Tos
 - Expectoración
 - Dolor torácico
 - Adelgazamiento
- Inmunocomprometidos : Síntomas constitucionales
 - Disnea
 - Dolor torácico
 - NA (Insuf resp)



FORMAS DE PRESENTACIÓN PULMONAR:

1. Hallazgo Rx: 76%

1. Infiltrado reticular alveolar: 19%

1. Adenopatías hiliares- mediastinales: 11%

1. Nódulos: 5%

1. Derrame pleural: 5%. Forma aislada, presentación inusual



Miriam L, et al. Manifestations of Pulmonary Cryptococcosis in Patients with Acquired Immunodeficiency Syndrome. *Reviews on Infectious Diseases* 1991;13:64-7

PLEURAL

- Extensión nódulos subpleurales cryptococcicos primarios
- Diseminada 50%
- Afectación Pulmonar: la mayoría
- Inmunodepresión (HIV)
- Hemorrágico o serosanguinolento.
- Linfocitos



Yusuke Y, et al. Cryptococcal Pleuritis Containing a High Level of Adenosine Deaminase in a Patient with AIDS: A Case Report. *Respiration* 2010;79:153–156

DD:

- PCP
- TB
- INESPECIFICOS
- CMV
- INTERSTICIAL



IMAGENOLOGÍA : Rx Tx / TC

- consolidación lobar segmentaria
- infiltrado intersticial/alveolar
- nódulos subpleurales
- nódulos o masas (mal delimitadas)
- adenopatías hiliares- mediastinales.
- cavidades (excepcional)



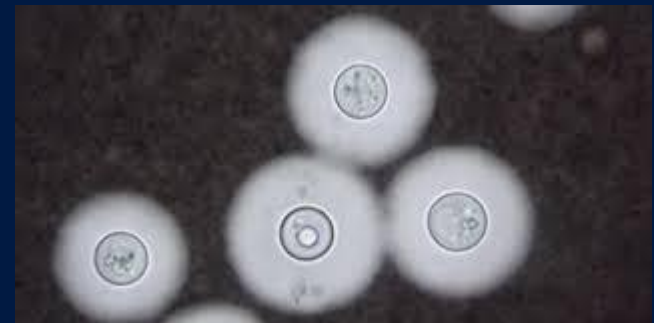PLEURAL:

- 5- 10%
 - Inmunocompromiso
 - Desafío Diagnóstico
 - Incluirlo DD de derrame pleural
- Biopsia: pleural
- CULTIVO:
- Expectoración: < rendimiento.
 - LBA: + efectivo
- HC
- Líquido pleural:
- Tinta china
 - Antígeno cryptococcico capsular
 - Cultivo micológico



Diagnóstico:

1. Directo: en fresco, tinta china.
2. coloración: Gomori, mucicarmin, Giemsa, PAS
3. cultivo(selectivos- no selectivos) o
4. serología



➤ SEROLOGÍA:

Ag criptocócico: Detección polisacárido (S y E 95%)

- Altos títulos iniciales:
 - alta concentración MO
 - pobre inmunidad
 - > chance fracaso tx

-Información
pronóstica
-no curva de Ag
para guiar tx

LCR: S 100%. 1/2- 1/256

< rendimiento en formas no meníngeas

Sérico: S 97%. 1/4- 1/512

Líquido pleural

LBA



Cantón E, et al. Métodos microbiológicos para el diagnóstico, manejo y estudio de la infección fúngica invasora. SEIMC. 2012; 46: 1-52

➤ SEROLOGÍA

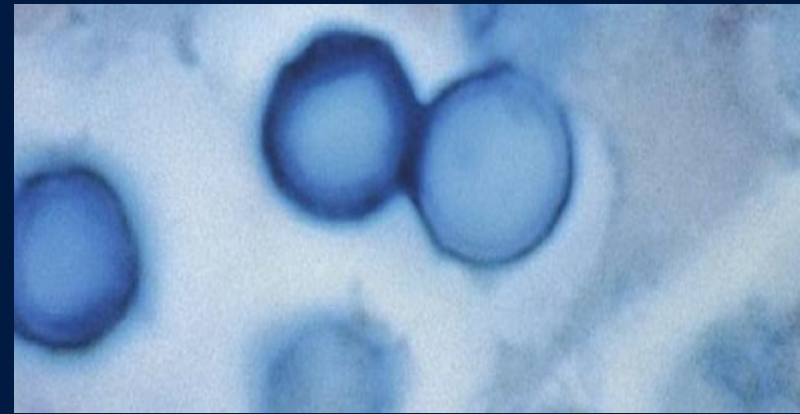- Falso negativo: - fenómeno prozona, aglutinación látex, sin tx previo pronasa.
-Carga Ag
- Negatividad no excluye diagnóstico.
- Falso +: FR, histoplasmosis, mucormucosis, *Trichosporon beigelii*.



A) CULTIVOS: - 48 - 72 hs a 30d

1. Medios no selectivos:

- Agar dextrosa
- Sabouraud
- BHIA



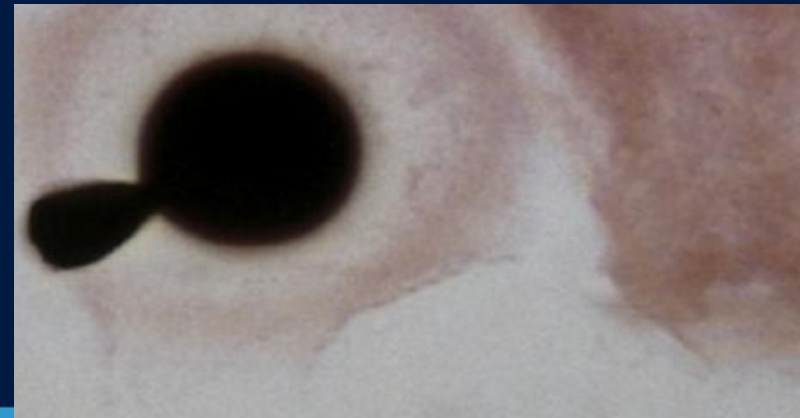2. Selectivos: (muestras con contaminantes; resp)

- BHIA con cloramfenicol y Genta, Sin Cicloheximida
- Agar inhibitorios
- Staib: " semilla de negrito"

Azul Alcian

B) - Ureasa: 99% a los 15 min

C) - Lacasa



FUNGI					
Deep-Seated Infections					
<i>Blastomyces</i>	Expectorated or induced sputum, BAL, bronchial washings, lung aspirate or biopsy, tissue, serum	KOH or calcofluor white with phase contrast; GMS stain	X	CF, ID	EIA (urine)
<i>Coccidioides</i>	Expectorated or induced sputum, BAL, bronchial washings, lung aspirate or biopsy, tissue, serum	KOH or calcofluor white with phase contrast; GMS stain	X	CF, ID, LA, EIA	
<i>Histoplasma</i>	Expectorated or induced sputum, BAL, bronchial washings, lung aspirate or biopsy, tissue, serum	KOH or calcofluor white with phase contrast; GMS stain	X	CF, ID	EIA (urine)
Opportunistic Infections					
<i>Aspergillus</i>	BAL, lung biopsy, serum	H & E, GMS stain	X	ID	
<i>Candida</i>	BAL, lung biopsy, serum	H & E, GMS stain	X		LA
<i>Cryptococcus</i>	Expectorated sputum, BAL, lung biopsy, serum	H & E, GMS stain	X	ID, LA, EIA	LA (urine)
<i>Zygomycetes</i>	Expectorated sputum, BAL, lung biopsy, tissue	H & E, GMS stain	X		
<i>Pneumocystis</i>	Lung biopsy, BAL, bronchial brushings or washings, induced sputum	GMS, calcofluor white, toluidine blue O, or Giemsa stain; DFA			PCR (induced sputum, BAL)
VIRUSES					
	Nasal washings, nasopharyngeal swab, BAL, lung aspirate or biopsy, serum	DFA, IFA	X	CF, EIA	PCR (throat swab, sputum, BAL, bronchial washings)

BAL, bronchoalveolar lavage; CF, complement fixation; DFA, direct fluorescent antibody; EIA, enzyme immunoassay; GMS, Gomori methenamine silver; H & E, hematoxylin and eosin; ID, immunodiffusion; IFA, indirect fluorescent antibody; KOH, potassium hydroxide; LA, latex agglutination; MI, micro-immunofluorescence; PCR, polymerase chain reaction; RIA, radioimmunoassay; TMA, transcription-mediated amplification; TTA, transtracheal aspirate.

Data from Miller JM: A Guide to Specimen Management in Clinical Microbiology, 2nd ed. Washington, DC: ASM Press, 1998; and Waites KB, Saubolle MA, Talkington DF, et al: Cumitech 10A: Laboratory Diagnosis of Upper Respiratory Tract Infections (Sharp SE, coord ed). Washington, DC: ASM Press, 2006.

Organism	Upper Respiratory Tract*	Mouth*
BACTERIA		
<i>Actinomyces</i>	+	+
Bacteroidiaceae	+	++
Bifidobacteria		+
Clostridia		±
Cocci, anaerobic	+	++
Corynebacteria	+	+
Enterobacteriaceae	±	±
Enterococci	±	±
Eubacteria	±	+
Fusobacteria	+	++
<i>Haemophilus</i> species	++	+
<i>Mycoplasma</i> species	+	+
<i>Neisseria</i> species	++	+
Propionibacteria	+	±
<i>Pseudomonas</i> species	±	±
Spirochetes		±
Staphylococci	+	+
Streptococci		
<i>S. pyogenes</i>	±	±
Viridans group	+	++
FUNGI		
<i>Aspergillus</i>		+
<i>Candida</i>	+	++
<i>Cephalosporium</i>	±	
<i>Cryptococcus</i>		±
<i>Fusarium</i>		±
<i>Penicillium</i>		+
<i>Rhodotorula</i>		+
±, irregular or infrequent; +, common; ++, prominent.		



ADA:

- enzima producida por los linfocitos.
- > 40 U/L S: 90 a 100% y E: 85 a 95% para pleuresía TB.
- Valor predictivo negativo
- DD: Empiema, Linfoma, Colagenovascular
- MO: legionelosis, Brucelosis, Coxiellosis y Cryptococcosis.

Cox G.M, et al. Cryptococcal infection outside the central nervous system. Pulmonary infection in immunocompetent adults. 2012, Jun 1.



TRATAMIENTO (B-I)

- AnfotericinaB (AmBd): 0.7 mg/kg día IV
- +
- fluconazol: 800 mg/ día i/v- v/o
- 2 semanas.

- fluconazol: 400- 800 mg día oral.
- mínimo 8 semanas

- MANTENIMIENTO: Fluconazol 200 mg/día v/o
- TARV 15 días de inicio tto



Perfect J, et al. Clinical Practice Guidelines for the Management of Cryptococcal Disease. Update by the Infectious Diseases Society of America. CID 2010;50: 291- 22

INDICACIONES:

- formas diseminadas (2 o + lugares no contiguos),
- cryptococcemia
- ag sérico elevado $> 0 = 1: 512$

- Duración y tx inferido (no es de esta presentación específica)

- Alta mortalidad: 42% pulmonar
- Meníngea- Extrapulmonar: 17- 35%

- Factores pronósticos

- Mortalidad: - diseminación
- asociación criptococcosis meníngea



- Infección limitada al pulmón: Ag sérico - (inmunocompetente)
- PL: a) inmunocomprometidos
b) síntomas neurológicos y/o
c) inmunocompetentes: Ag sérico > 1: 512
- Coinfección (TB- PCP)
 1. Asintomática
 2. Sintomática
- Diseminada
- Localizada
- No diferencias edad, sexo, prácticas sexuales



Aprendizaje

- Enfermedad oportunista vinculada a inmunodepresión severa
- Presentación frecuente: SNC y respiratoria
- Poco frecuente pleural o sólo pleural
- Tratamiento específico efectivo.
- Sospecha diagnóstica es necesaria
- TARV precoz luego del tratamiento (2 semanas)

