



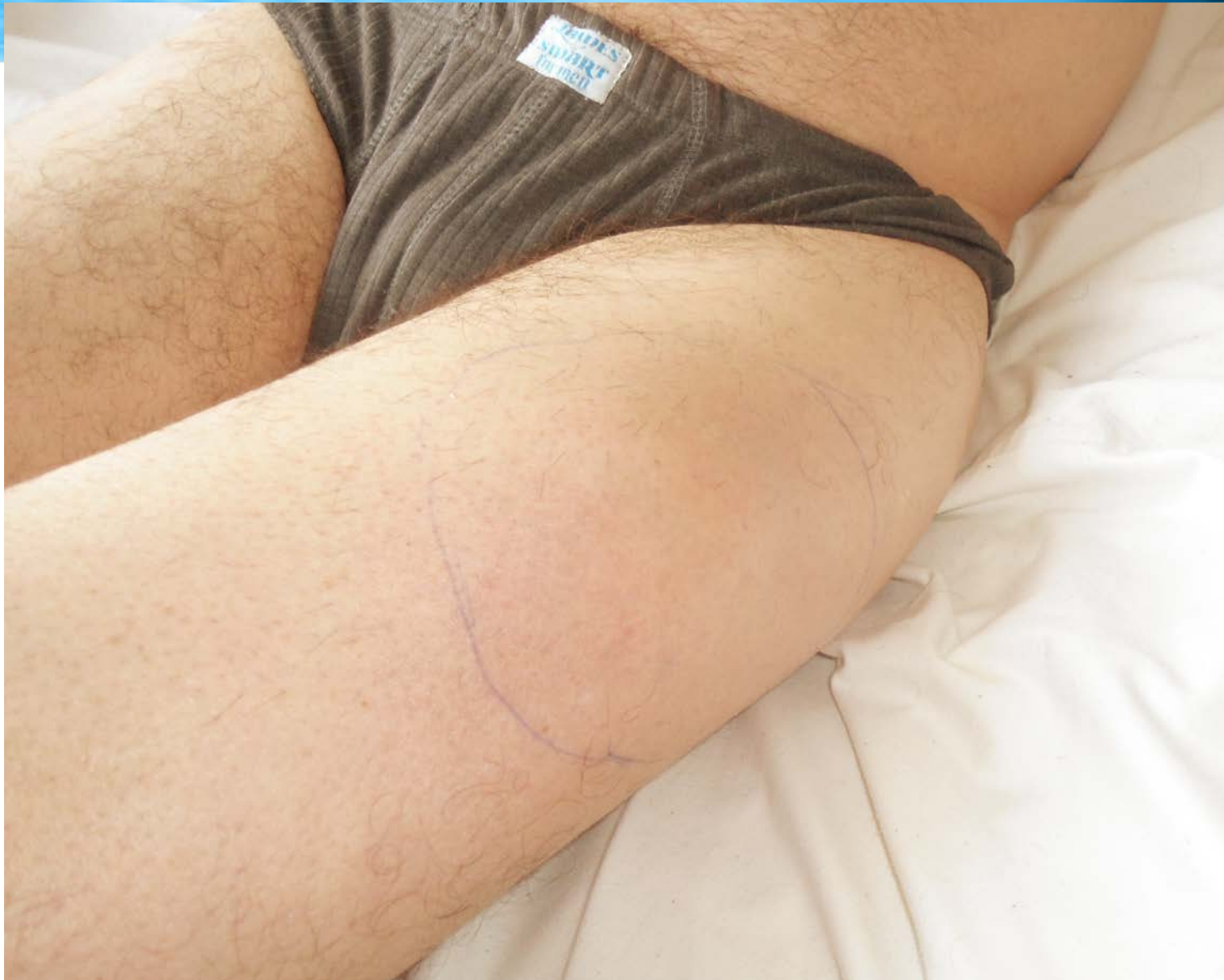Caso Clínico

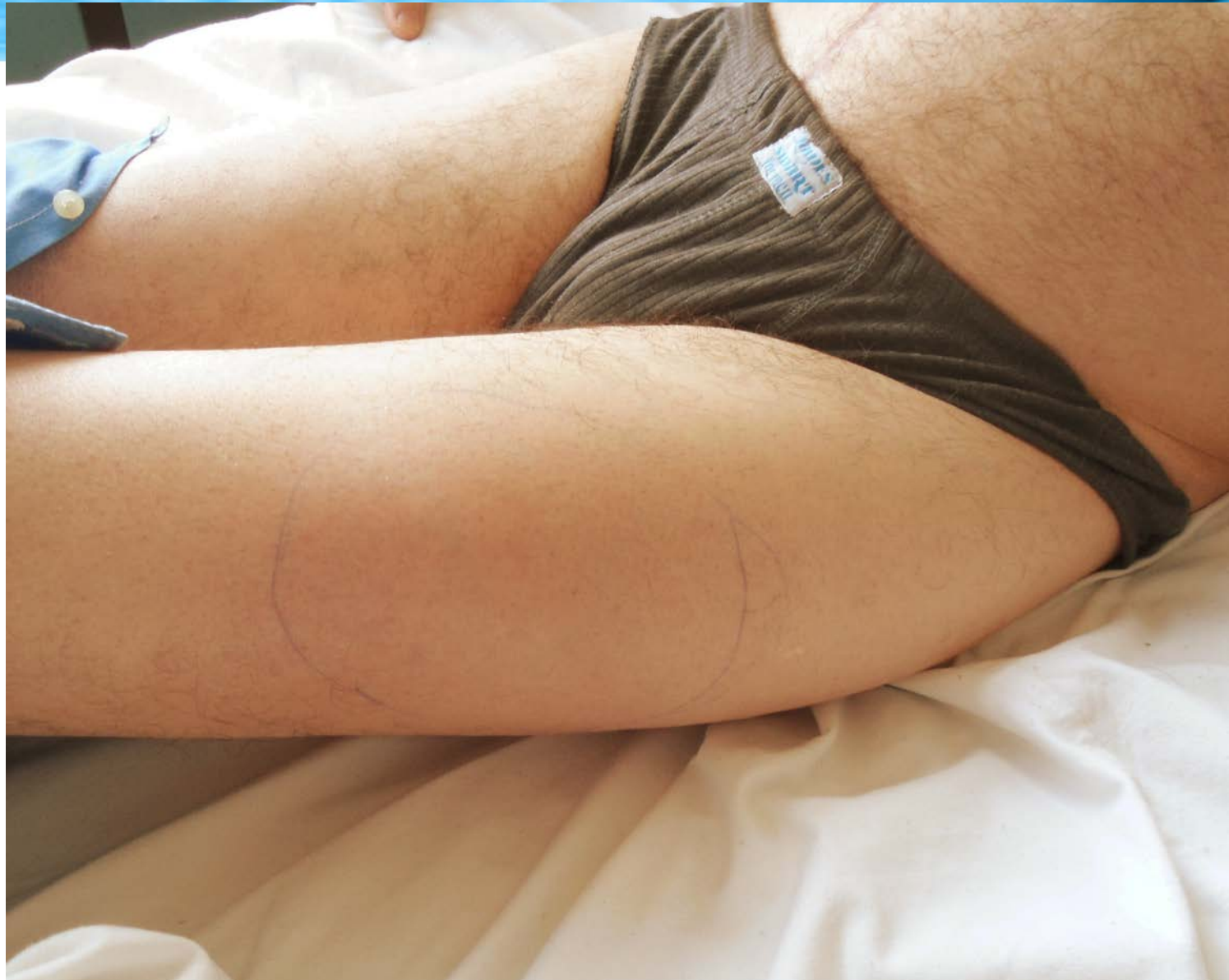

- Hombre de 56 años
- Portador de enfermedad renal crónica por Poliquistosis Renal y Hepática
- Transplante Renal en enero de 2011
- Inmunosupresión con Tacrolimus, Micofenolato y Prednisona



- Ingresa el 09.06.2011 (5 meses del TR)
- Por tumoración de muslo izquierdo de 10 días de evolución
- Aproximadamente 12 x 6 cm
- Con rubor, calor y escaso dolor
- Sin fiebre
- Sin adenopatías regionales







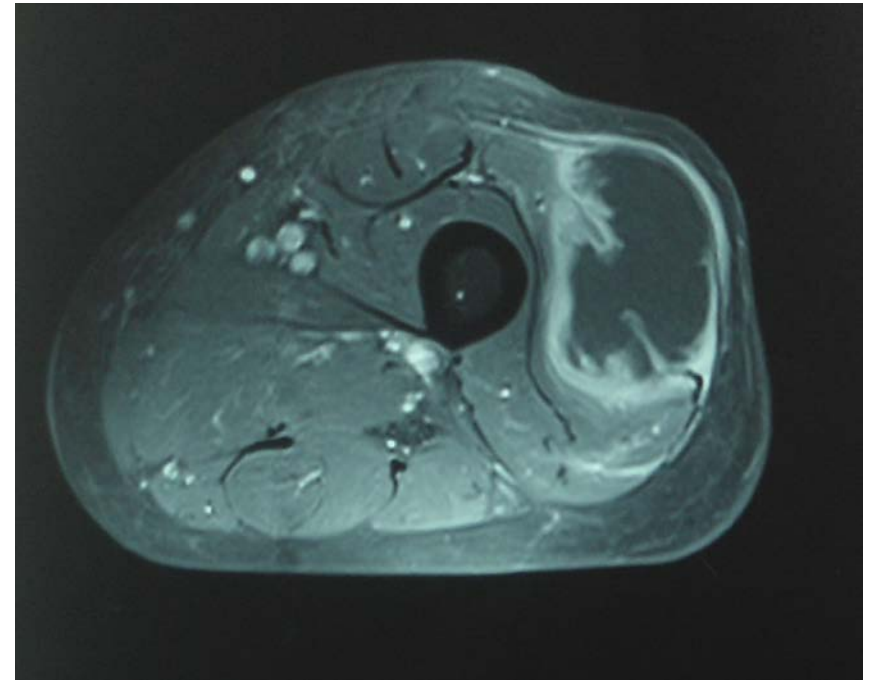
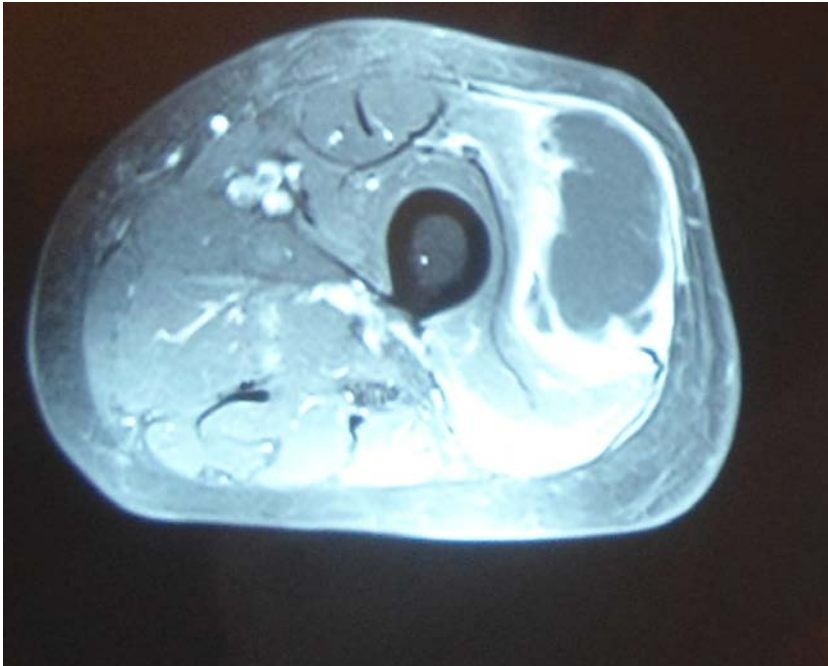
- Leucocitos 10.800/ml
- Proteína C reactiva 51 mg/dl
- Urea 38 mg/dl
- Creatininemia 1.41 mg/dl
- Hemocultivos sin desarrollo



- En emergencia con el planteo de Infección de Piel y Partes Blandas se inició tratamiento antibiótico empírico (Penicilina + Clindamicina) que recibe durante 10 días
- Evoluciona estable con leve disminución de los signos fluxivos locales

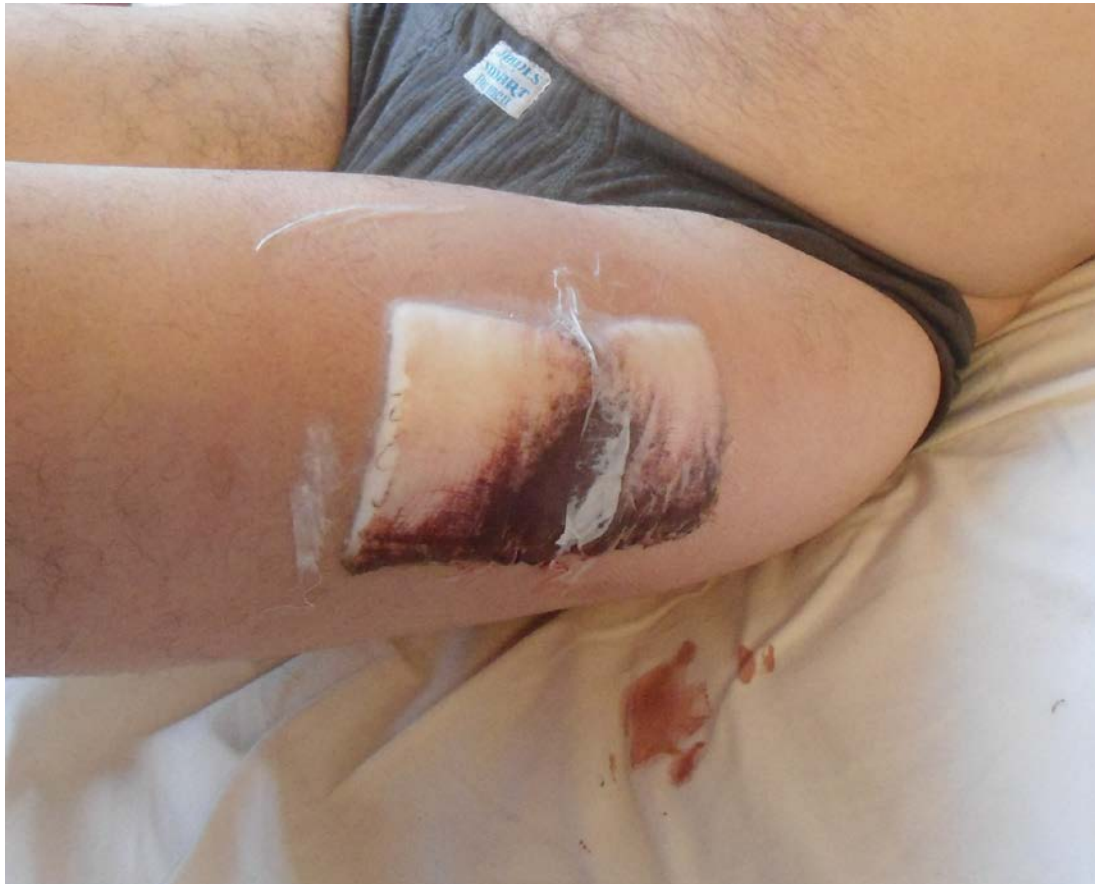Resonancia Magnética

- Absceso de Partes Blandas



Drenaje quirúrgico

- Colección purulenta color chocolate





- **El cultivo bacteriológico desarrolló *Nocardia asteroides***
- Se trató con Trimetoprim-Sulfametoxazol a 10mg/Kg + Ceftriaxona 2g i/v día por 3 semanas
- Excelente evolución desde el punto de vista infeccioso
- Luego continúa con Trimetoprim-Sulfametoxazol v/o hasta completar 6 meses
- Presentó como complicación deterioro de la función renal, planteándose rechazo agudo del órgano transplantado



Nocardiosis

- Familia *Nocardiaceae*, suborden *Corynebacteriaceae*, orden *Actinomycetales*, género *Nocardia*
- Microorganismo ubicuo y saprofita
- Las especies de importancia médica son: *N. asteroides*, *N. brasiliensis*, *N. pseudobrasiliensis*
- Infección esporádica que se comporta como oportunista
- Puede producir enfermedad invasiva en individuos inmunocomprometidos (principalmente pulmonar)



Nocardiosis

- Trimetoprim-Sulfametoxazol es el fármaco de primera línea para el tratamiento de la infección por nocardia
- Para el tratamiento de la enfermedad invasora se recomienda la asociación con amikacina, ceftriaxona o imipenem